专业学位硕士学位论文

单位代码：10678　　分类号：R722.135

学　　号：2010666　　密　级：

昆明医科大学

硕士学位论文

未知病毒引起重症肺炎6例分析

院（系）、所　昆明医科大学第一临床医学院

研究生姓名　李　旭

学科、专业　临床医学、急诊医学

学位类型　专业学位

指导教师　钱传云　教授

二〇一三年五月

(C)1994-2020 China Academic Journal Electronic Publishing House. All rights reserved.　http://www.cnki.net

昆明医科大学

硕士学位论文

未知病毒引起重症肺炎6例分析

申请人姓名 李 旭

学科、专业 临床医学、急诊医学

申请学位类型 专业学位

指 导 教 师 钱传云 教授

完 成 日 期 二〇一三年五月

(C)1994-2020 China Academic Journal Electronic Publishing House. All rights reserved. http://www.cnki.net

昆明医科大学

研究生学位论文研究撰写声明

本人郑重声明：本学位论文是我本人在导师指导下，独立进行学位课题研究所取得的研究成果。论文中除特别加以标注和致谢的地方外，不包含他人或其他机构已经发表或撰写过的研究成果。对本研究和论文做过贡献的同道我均在论文中作了明确的说明并表明谢意。该学位论文资料若有不实之处，本人愿承担一切相关责任。

论文作者（签名）：

2013 年 5 月 28日

昆明医科大学

研究生学位论文版权使用授权书

本学位论文作者完全了解昆明医科大学有关保留、使用学位论文的规定，同意学校保留并向国家有关部门或机构送交论文的复印件和电子版，允许论文被查阅和借阅。学校可公布论文的全部或部分内容（确属保密内容已注明，并在解密后遵守此规定）；学校可采用影印、缩印或其他手段保存本学位论文。

学位论文作者（签名）：　　指导教师（签名）：

2013 年 5 月 28日　　2013年 5 月 28日

本人及导师同意将学位论文提交至清华大学“中国学术期刊（光盘版）电子杂志社”进行电子和网络出版，并编入 CNKI 系列数据库，传播本学位论文的全部或部分内容，同意按《中国优秀博硕士学位论文全文数据库出版章程》规定享受相关权益。

学位论文作者（签名）：　　指导教师（签名）：

2013 年 5 月 28日　　2013 年 5 月 28日

(C)1994-2020 China Academic Journal Electronic Publishing House. All rights reserved.　http://www.cnki.net

英文缩略词表

英文缩略语	英文全称	中文全称
T	temperature	体温
PR	pulse rate	脉率
RR	respiration rate	呼吸频率
BP	blood pressure	血压
HR	heart rate	心率
CT	computed tomography	计算机断层扫描
CRP	C reactive protein	C 反应蛋白
PCT	procalcitonin	降钙素原
SAA	serum amyloid A protein	血清淀粉样蛋白 A
DD	D-dimer	D-二聚体
FDP	fibrin degradation product	纤维蛋白降解产物
$PaCO_2$	partial pressure of carbon dioxide	二氧化碳分压
PaO_2	partial pressure of oxygen	血氧分压
PH	hydrogen ion concentration	氢离子浓度指数
PF	oxygenation (PaO_2/FIO_2) index	氧合指数
RLS	reaction leuel scale	机体反应水平分级
BNP	brain natriuretic peptide	B 型尿钠肽
PCR	polymerase chain reaction	聚合酶链式反应
HIV	human immunodeficiency virus	人类免疫缺陷病毒
INR	international normalized ratio	国际标准化比值
ECG	electrocardiogram	心电图
DNA	deoxyribonucleic acid	脱氧核糖核酸

(C)1994-2020 China Academic Journal Electronic Publishing House. All rights reserved. http://www.cnki.net

RNA	ribonucleic acid	核糖核酸
ICTV	international committeeon taxonomy of viruses	国际病毒分类委员会
ARDS	acute respiratory distress syndrome	急性呼吸窘迫综合征
SARS	severe acute respiratory syndrome	严重急性呼吸综合征
SARS-CoV	SARS coronavirus	SARS 冠状病毒
SARS-like-CoV	SARS like coronavirus	SARS 样冠状病毒
ICU	intensive care unit	重症加强护理病房

(C)1994-2020 China Academic Journal Electronic Publishing House. All rights reserved. http://www.cnki.net

目　录

中文摘要……1

英文摘要……2

病案……3

综合分析……52

参考文献……58

攻读学位期间发表文章情况……59

致谢……60

(C)1994-2020 China Academic Journal Electronic Publishing House. All rights reserved.　http://www.cnki.net

未知病毒引起重症肺炎6例分析

研究生：李旭

导　师：钱传云教授

昆明医科大学第一附属医院急诊医学科、EICU　650032

摘要

2012年4月、5月，我院先后收住6例未知病毒引起相关重症肺炎患者。此6位患者均为同一矿洞工人，工作环境中接触大量蝙蝠及蝙蝠粪便。最终结局3位患者死亡，3位患者存活。据中国科学院昆明动物研究所鉴定，此6位患者工作矿洞内蝙蝠正为中华菊头蝠，然而我国科学家在寻找SARS病原的过程中，在中华菊头蝠体内提取出了SARS样冠状病毒（SARS-like-CoV）。本文针对6例患者所感染未知病毒相关重症肺炎的诊治过程及可能引起的病因、病原学进行推断与分析。

关键词：重症肺炎、蝙蝠、SARS样冠状病毒

(C)1994-2020 China Academic Journal Electronic Publishing House. All rights reserved.　http://www.cnki.net

The analysis of 6 patients with severe pneumonia caused by unknown viruses

Master candidate: Li Xu

Academic supervisor: Prof. Qian Chuan yun

(Emergency Department and EICU, The 1st Affiliated Hospital of Kunming Medical University, Kunming, 650032)

Abstract

There were 6 patients with severe pneumonia caused by unknown viruses sent to Dep. Emergency, the first affiliated hospital of Kunming medical university in April,May,2012.They were all workers at the same mine where had a lot of bats and bats' feces. After the treatment, 3 patients died and 3 patients survived.

According to the appraisal of the Kunming institute of zoology, Chinese academy of sciences, the type of the bat in mine where 6 patients worked is Rhinolophus sinicus, from which was extracted SARS-like-CoV when Scientists in China were in the process of looking for SARS pathogen. The article aims at making an inference and analysis on the diagnosis and treatment process and the may causes, etiology of 6 patients with severe pneumonia related to infection by the unknown viruses.

Keywords: severe pneumonia、bats、SARS-like-CoV

(C)1994-2020 China Academic Journal Electronic Publishing House. All rights reserved. http://www.cnki.net

病例一

患者周XX，男，63岁，于2012年4月26日以“发热、咳嗽、呼吸困难、胸痛、呃逆10余天”为主诉入院。 患者24天前下矿井工作半月余，每天工作7小时左右。接触矿内环境及大量蝙蝠及蝙蝠粪便14天后出现发热、咳嗽，体温达38℃，立即至当地医院治疗，之后5天间断发热，具体治疗情况不详，体温最高升到40℃，最低降至37℃，伴有头晕、头痛、耳鸣。咳嗽为干咳，无明显昼夜节律，伴有胸痛。呼吸困难情况进行性加重。间断呃逆，不伴恶心，呕吐，腹泻等。为进一步求治入住我科。患者自发病以来精神、睡眠差，饮食差，大小便正常。既往否认“高血压、糖尿病、心脏病”等慢性病史，否认“肝炎、伤寒、结核”等传染病史，否认手术、外伤史，否认输血史，否认药物及食物过敏史，预防接种史不详。体格检查：T 37.8℃、P74次/分、RR 20次/分、BP110/63mmHg。患者神情语利，对答切题，营养中等，担架送入病房。全身皮肤粘膜未见黄染，双侧瞳孔等大正圆，直径 3mm，对光反射灵敏。双肺呼吸动度一致，双肺呼吸音粗，双下肺可闻及干啰音。心率74次/分，心律齐，各瓣膜听诊区未闻及杂音。腹软，无压痛，无反跳痛或肌紧张。肠鸣音 5 次/分。双下肢不肿。生理反射存在，病理反射未引出。辅助检查：2012年4月25日我院门诊血常规结果回报：WBC12.10×10^9/L，N%89.3，血红蛋白178g/L；血生化结果回报CRP20.3mg/L，血氨43umol/L；凝血四项结果回报：均在正常范围。CT回报提示：双肺纹理增粗、增多、模糊并见多发大小不一结节，部分钙化；双肺广泛片状渗出实变，下肺尤甚；纵隔淋巴结肿大，部分钙化。

入院后初步诊断：1.发热、咳嗽、呼吸困难、胸痛、呃逆查因？2.低钠血症；3.肝肾功能异常查因？

方法

入院后完善相关辅助检查：

2012年4月25日CT回报提示：双肺纹理增粗、增多、模糊并见多发大小不一结节，部分钙化；双肺广泛片状渗出实变，下肺尤甚；纵隔淋巴结肿大，部分钙化。

2012年4月30日CT回示：1、肺内病变较前无明显变化，双侧少量胸腔积液，

(C)1994-2020 China Academic Journal Electronic Publishing House. All rights reserved. http://www.cnki.net

背侧胸膜增厚，余基本同前。2、扫描层面可见少量腹水。（见下图）

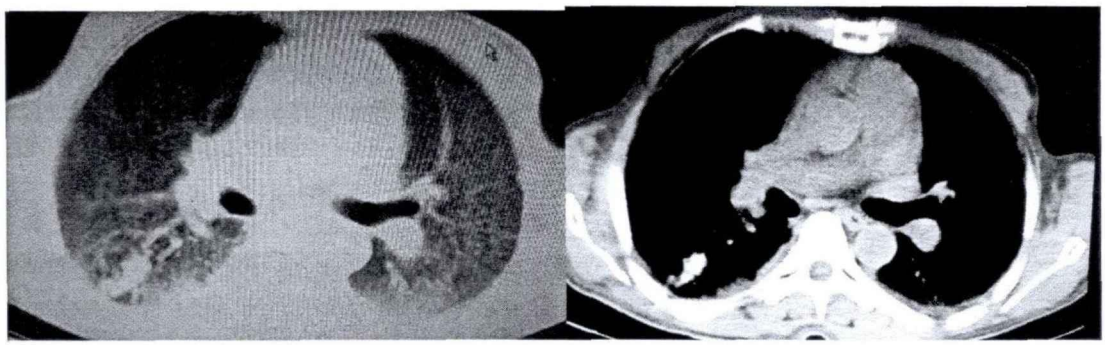

2012 年 5 月 2 日床旁胸片提示：1、双肺纹理增多模糊，其间可见点结影，右肺中野第 2 前肋间结节影，左肺门影稍浓密，请结合临床抗炎治疗后复查或进一步检查。2、心外形不大。3、双膈正常。（见左下图）

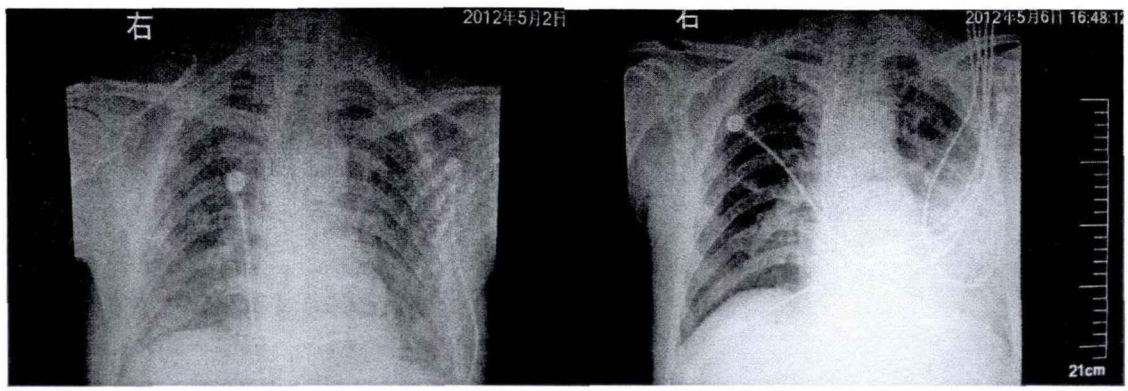

2012 年 5 月 6 日床旁胸片提示：1、双肺纹理增多模糊，其间可疑点结影，左肺中下野片状密度增高影，双肺门影浓密，请结合临床抗炎治疗后复查。2、主动脉迂曲延伸，心外形不大。3、左侧胸膜腔积液待排，请结合临床。（见右上图）

2012 年 4 月 26 日—2012 年 5 月 7 日动脉血气分析（见下图）：

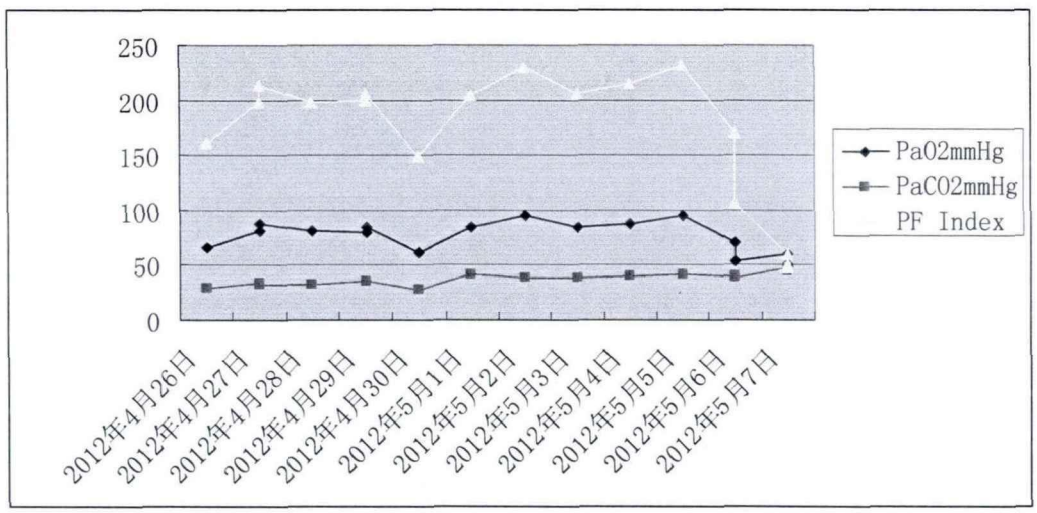

(C)1994-2020 China Academic Journal Electronic Publishing House. All rights reserved. http://www.cnki.net

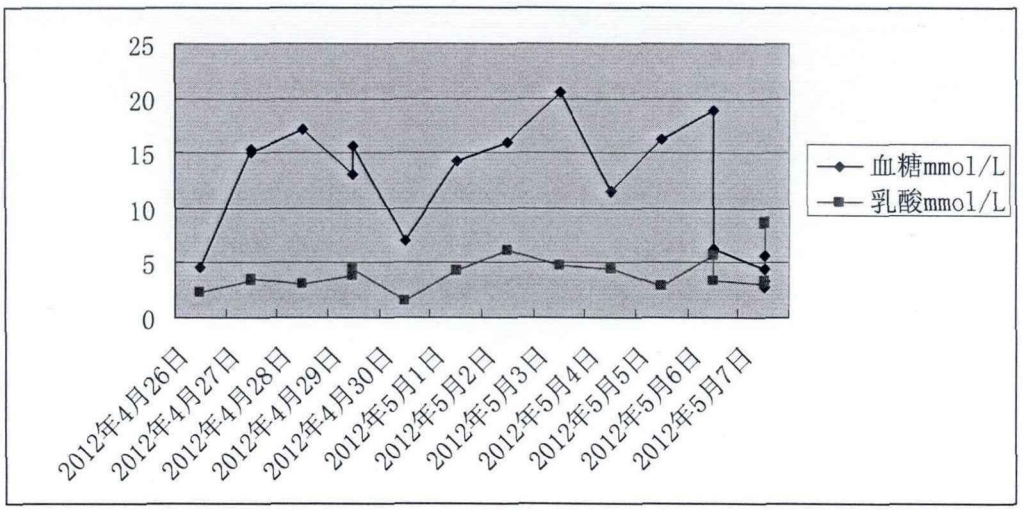

2012 年 4 月 27 日肿瘤蛋白芯片回示铁蛋白 484.86（正常男性 < 322 微克/L）、人绒毛膜促性腺激素 0.65（正常 < 3.0 微克/L）、游离前列腺特异性抗原 0.02（正常 < 0.1 微克/L）、糖链抗原 125：42.22（正常值 < 35.0KU/L）。

2012 年 4 月 27 日回示肥达氏、外斐氏试验阴性；单纯疱疹病毒、EB 病毒、巨细胞病毒 DNA 回示阴性；中断尿培养阴性。糖化血红蛋白阴性；大便常规回示阴性；自身免疫抗体、抗核抗体回示阴性。

2012 年 4 月 27 日回示补体 C3C4 降低；尿糖 4+、酮体阴性；甲功阳性。

2012 年 4 月 27 日—2012 年 5 月 7 日 D-二聚体（D-dimer）回示 7.2 ug/ml（4 月 27 日）、D-dimer3.6 ug/ml（5 月 2 日）、D-dimer7.0 ug/ml（5 月 6 日）、D-dimer5.0 ug/ml（5 月 7 日）。

2012 年 4 月 27 日—12 年 5 月 7 日感染相关蛋白（见下图）：

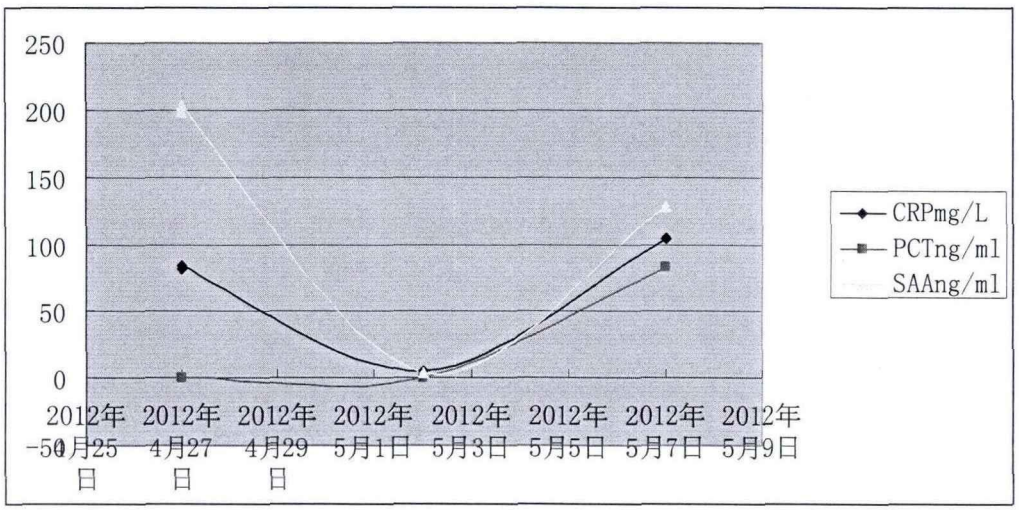

2012 年 4 月 25 日—12 年 5 月 7 日白细胞（WBC）与血小板（PLt）（见下图）：

(C)1994-2020 China Academic Journal Electronic Publishing House. All rights reserved. http://www.cnki.net

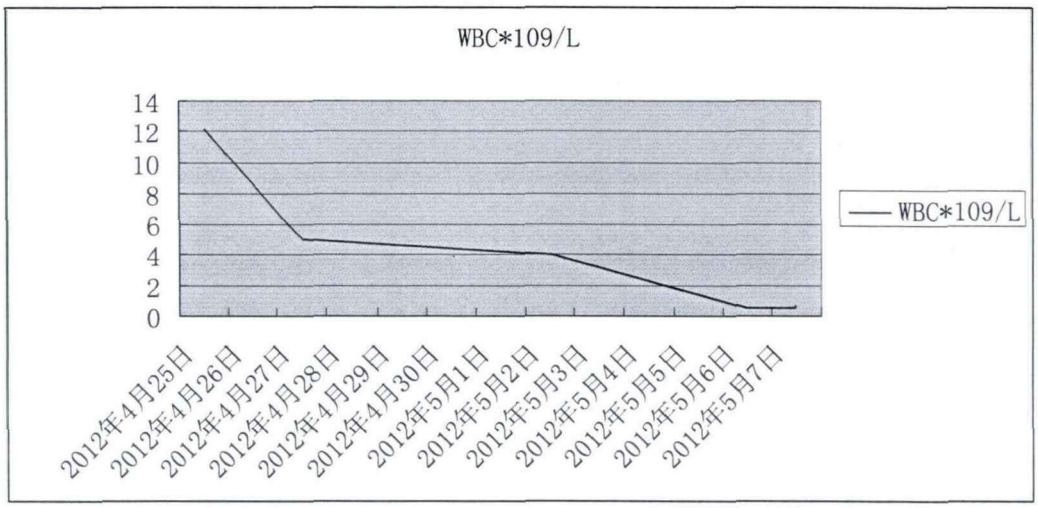

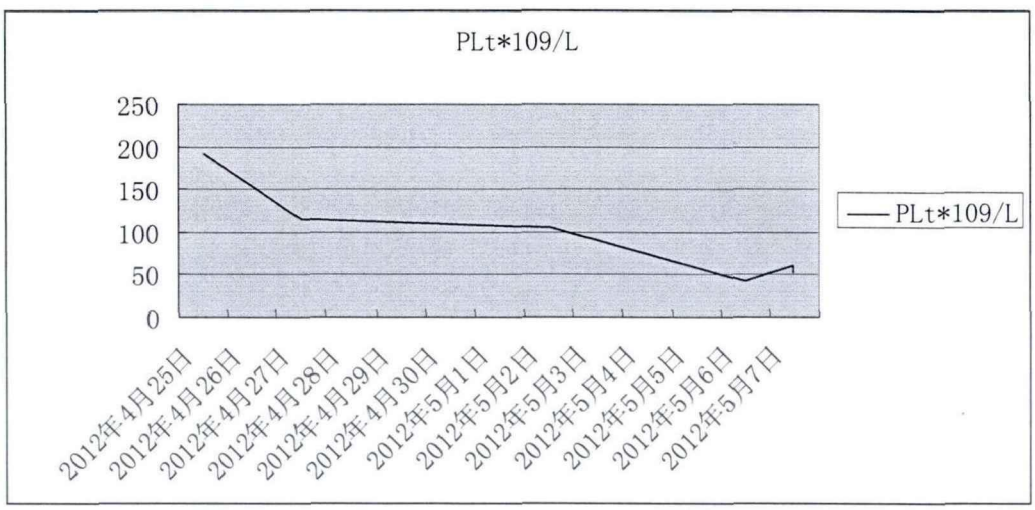

T、B、NK 淋巴细胞百分比及计数（见下图）：

日期	CD3 阳性 T 淋巴细胞绝对值	T 抑制细胞 CD3+CD8+双阳细胞绝对值	T 辅助细胞 CD3+CD4+绝对值	CD3CD4 CD8 均为阳性细胞绝对值	NK 细胞（CD16+CD56+双阳细胞）	B 淋巴细胞（CD19+CD45+）
4-27	384↓	262	109↓↓	5↓	215	56↓↓
5-7	63↓↓	27↓↓	32↓↓	0↓↓	13↓↓	106↓↓

2012 年 4 月 27 日痰培养、血培养阴性（三次）。

2012 年 5 月 7 日血培养回示鲍曼不动杆菌阳性、念珠菌阴性。

2012 年 5 月 7 日痰培养鲍曼不动杆菌，泛耐药。

2012 年 5 月 6 日超声提示：大量腹水。

(C)1994-2020 China Academic Journal Electronic Publishing House. All rights reserved. http://www.cnki.net

2012 年 5 月 7 日腹水查肿瘤细胞阴性。培养可见革兰氏阳性球菌。腹水常规阴性，李凡他试验阴性。

体温单（见下图）：

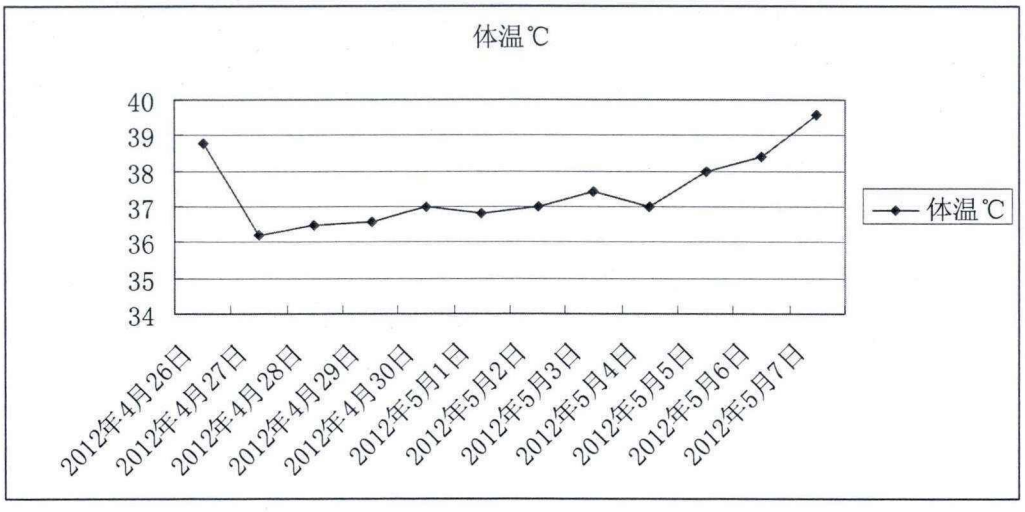

入院后重点用药情况：

2012 年 4 月 26 日—2012 年 5 月 2 日（J）甲泼尼龙针 80mg，ivgtt，Q12h。

2012 年 5 月 2 日—2012 年 5 月 7 日（J）甲泼尼龙针 40mg，ivgtt，Q12h。

2012 年 5 月 7 日—死亡（J）甲泼尼龙针 80mg，ivgtt，Q12h。

2012 年 4 月 26 日—2012 年 5 月 2 日美洛培南针 0.5g×2 支，ivgtt，Q8h。

2012 年 5 月 7 日—死亡 美洛培南针 0.5g×2 支，ivgtt，Q8h。

2012 年 5 月 7 日—死亡 万古霉素针 0.5g×2 支，ivgtt，Q12h。

2012 年 4 月 26 日—死亡 L-伏立康唑针 0.1g×2 支（首天剂量加倍），ivgtt，Q12h。

2012 年 4 月 26 日—死亡 阿昔洛韦 0.25g×2 支，ivgtt，Q8h。

讨论

患者进矿洞工作时间为 2012 年 4 月 2 日，共工作 14 天。

患者入院时间：2012 年 4 月 26 日，出院时间：2012 年 5 月 7 日，实际住院 12 天。

出院诊断：1.重症肺部感染；2.脓毒血症；3.感染性休克，腹腔感染；4.呼吸心跳骤停。

出院情况：死亡。

(C)1994-2020 China Academic Journal Electronic Publishing House. All rights reserved. http://www.cnki.net

患者CT及胸片表现可以看到病情处于持续进展状态。

患者动脉血气分析提示住院期间持续为Ⅰ型呼衰、氧合指数差，根据2012年《ARDS柏林定义》可以明确诊断为ARDS。因此该患者死亡诊断之一可以考虑为“呼吸衰竭”。

根据最近国内外多篇文献显示，血糖变异度与患者预后及死亡率明显相关。该患者在治疗期间，我科予强化胰岛素治疗，努力将血糖控制在6-10mmol/L之间，但患者血糖变异度大，预后差。

患者肿瘤蛋白芯片结果阳性，表示该患者患有“肿瘤”系疾病，因此对全身各系统均有影响。

患者入院后WBC与PLt曲线图呈持续降低趋势，在相关病毒感染文献中提示患者WBC、PLt、T、B、NK淋巴细胞百分比及计数会处于降低状态。因此也提示患者免疫功能受损，对本次所患疾病抵抗力差，入院后易导致院内感染等。

患者死亡当日血培养及痰培养提示为“鲍曼不动杆菌”，腹腔大量积液，腹水培养可见革兰氏阳性球菌，死亡当天感染相关蛋白降钙素原（PCT）回示83.30ng/ml，因此，患者死亡诊断之一可考虑为感染性休克（重症肺部感染、腹腔感染引起）。

患者入院后D-二聚体（D-dimer）分别为7.2 ug/ml（4月27日）、3.6 ug/ml（5月2日）、7.0 ug/ml（5月6日）、5.0 ug/ml（5月7日），入院后绝对卧床，且为肿瘤患者。患者血氧饱和度于死亡前两日出现明显降低，考急性肺血栓栓塞可能，由于患者病情危重，不宜外出行胸部增强CT检查，因此“急性肺梗死”不能排除死亡原因。患者死亡后家属拒绝行尸体解剖检查。

用药情况，在2012年5月2日停用美罗培南后，未再应用抗生素，体温立刻出现上升趋势。因此，抗生素在该病人病程中起关键作用。

分析死亡原因：患者年龄为死亡的6位患者中年龄最大者，且患有肿瘤疾病，免疫力低下，自身对疾病的抵抗力弱。此疾病急性发病，来势凶猛。

(C)1994-2020 China Academic Journal Electronic Publishing House. All rights reserved. http://www.cnki.net

病例二

患者吕XX，男，42岁，于2012年4月25日以“发热、咳嗽半月，呼吸困难3天”为主诉入院。患者病前在坑洞工作，曾接触大量蝙蝠排泄物。半月前出现发热，起初体温38.5℃，伴咳嗽咯铁锈色痰，带有血块，感腹胀、纳差，厄逆。在诊所输液无好转后转至玉溪市人民医院治疗。期间仍发热，体温40.0℃，发热无规律，发热前无寒战，仍咳嗽咯铁锈色痰，带有血块。3天来出现呼吸困难，活动后加重，伴胸闷，无胸痛，可以平卧，无夜间阵法性呼吸困难，无腹痛，无肉眼血尿。既往否认“高血压、糖尿病、冠心病、脑梗塞”等病史。出生于云南昭通,曾到过墨江，患者病前在坑洞工作，曾接触大量蝙蝠排泄物。同事中有5人有类似病人。否认“肝炎、伤寒、结核”等传染病史，否认输血史，否认过敏史，预防接种史不详。体格检查：T36.6℃，P110次/分，RR32次/分，BP98/55mmHg，一般情况差，平车推入病房，RLS评分1级。头颅五官无畸形，口眼无歪斜。双侧瞳孔等大等圆，直径3mm，对光反射灵敏。颈软，无抵抗，气管居中，双侧胸廓对称，双肺呼吸音粗，双肺底可闻湿啰音。心界不大，心率110次/分，律齐，未闻病理性杂音。腹平软，无压痛及反跳痛，肝脾未及，肠鸣音3次/分。全身未见皮疹和焦痂。双下肢不肿。四肢肌力和肌张力正常。病理征（—）。辅助检查：玉溪市人民医院2012年4月25日CT提示：双肺重症肺炎，较前明显增多。左肺下叶局限行肺气肿，右肺肺大泡；HBsAg（＋），HbeAb（＋），HbcAb（＋）。我院血气分析 PH7.437，$PaO_2$66.2mmHg，$PaCO_2$33.1mmHg，氧合指数162，乳酸1.7mmol/L，血钾4.04mmol/L，血钠134.7mmol/L。

入院后初步诊断：1.重症肺炎；2.Ⅰ型呼吸衰竭；3.脓毒血症；4.慢性乙肝。

方法（此病例部分丢失，资料欠缺）

入院后完善相关辅助检查：

2012年4月30日胸部CT平扫回示：1、双肺纹理增多、模糊，双肺见多发均匀分布小结节影，并片状渗出。2、纵膈淋巴结肿大，心影不大，大血管未见异常。（见左下图）

(C)1994-2020 China Academic Journal Electronic Publishing House. All rights reserved. http://www.cnki.net

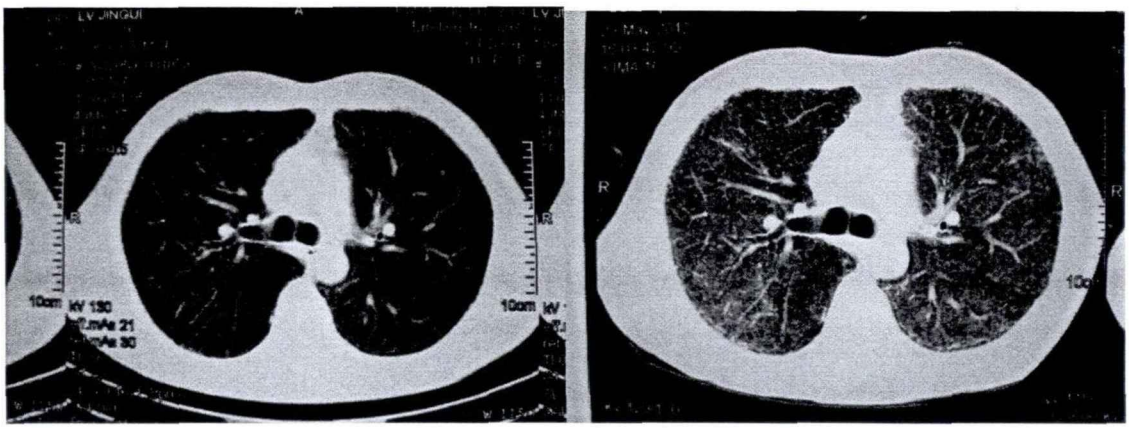

2012 年 5 月 29 日 CT 平扫回示：双肺感染治疗后与 2012 年 5 月 23 日老片比较：双肺间质改变及双肺内散在渗出、增殖灶变化不明显；少量心包积液同前；余同老片。（见右上图）

2012 年 5 月 7 日胸部 CT 平扫回示：1、双肺纹理增多、模糊表现同前，双肺多发均匀分布小节结影，并片状渗出稍有吸收好转。2、纵膈内淋巴结肿大同前，心影大血管同前。

2012 年 5 月 14 日胸部 CT 平扫回示：1、双肺纹理增多、模糊表现同前，双肺多发均匀分布小结节影，并片状渗出较前改变不明显。2、纵膈淋巴结大致同前，心影大血管同前。

2012 年 5 月 18 日胸部 CT 平扫回示：双肺纹理增多、模糊，肺内弥漫分布小结节并片状高密度影，边界模糊，与前大致相同，左肺下叶基底段局限肺气肿；肺门结构清楚，气管通畅，纵膈内淋巴结同前，胸腔无积液。

2012 年 5 月 23 日胸部 CT 平扫回示：1、双肺间质性改变及双肺内散在渗出、增殖灶变化不明显。2、心影不大，纵膈内见淋巴结肿大。

2012 年 6 月 2 日床旁胸片回示：1、双肺弥漫斑片状模糊影及粟粒样结节影，双肺门影结构欠清，性质待定，请结合临床分析，进一步明确。2、心外形不大。3、双膈未见明显异常。

2012 年 6 月 5 日床旁胸片回示：1、双肺弥漫斑片影及粟粒样结节影较前进展，请结合临床。2、心外形观察欠佳。3、双膈未见明显异常。4、深静脉置远端位于右侧第 1 前肋间。

2012 年 5 月 16 日与 2012 年 6 月 10 日胸片对比。（见下图）

(C)1994-2020 China Academic Journal Electronic Publishing House. All rights reserved. http://www.cnki.net

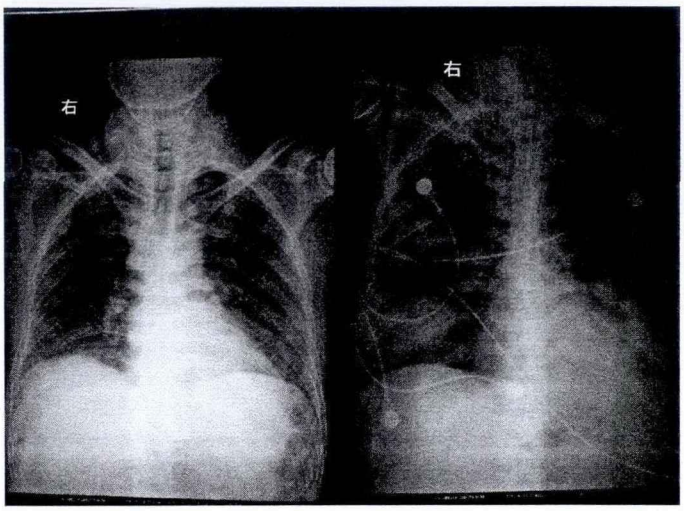

2012 年 6 月 6 日—12 年 6 月 10 日动脉血气分析（见下图）：

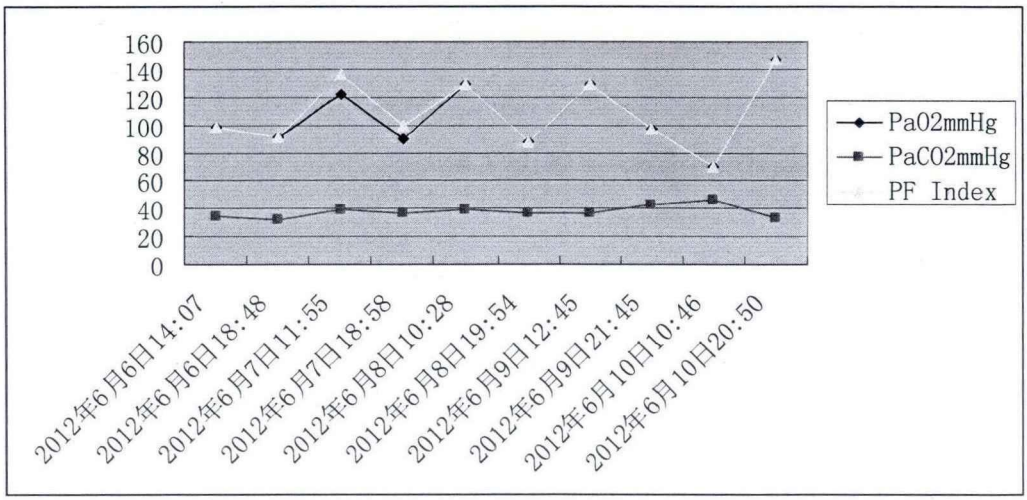

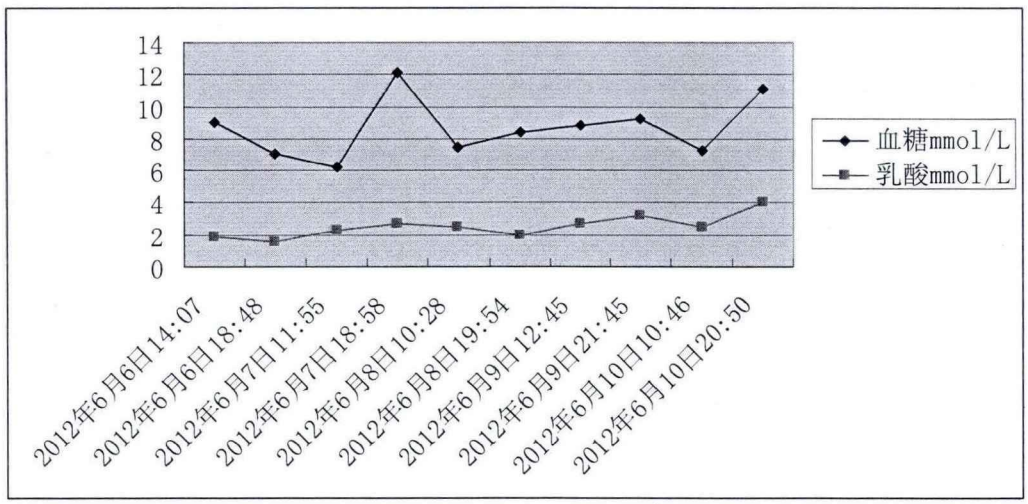

感染相关蛋白（因资料欠缺，未做表格分析）：

(C)1994-2020 China Academic Journal Electronic Publishing House. All rights reserved. http://www.cnki.net

2012 年 4 月 26 日感染相关蛋白回示超敏 C 反应蛋白（CRP）117.0mg/L、血清淀粉样蛋白（SAA）398.00ng/L。

2012 年 5 月 2 日感染相关蛋白回示超敏 C 反应蛋白（CRP）2.2mg/L、降钙素原（PCT）0.04ng/ml、血清淀粉样蛋白（SAA）4.80ng/L。

2012 年 5 月 7 日感染相关蛋白回示超敏 C 反应蛋白（CRP）12.0mg/L、降钙素原（PCT）0.04ng/ml、血清淀粉样蛋白（SAA）127.00ng/L。

2012 年 5 月 18 日感染相关蛋白回示超敏 C 反应蛋白（CRP）66.3mg/L、降钙素原（PCT）0.04ng/ml、血清淀粉样蛋白（SAA）230.00ng/L。

2012 年 5 月 29 日感染相关蛋白回示超敏 C 反应蛋白（CRP）0.8mg/L、降钙素原（PCT）0.04ng/ml、血清淀粉样蛋白（SAA）5.79ng/L。

2012 年 5 月 30 日感染相关蛋白回示超敏 C 反应蛋白（CRP）23.7mg/L、降钙素原（PCT）0.27ng/ml、血清淀粉样蛋白（SAA）190.00ng/L。

2012 年 4 月 25 日—2012 年 5 月 2 日凝血四项回示未见明显异常。

2012 年 4 月 25 日—2012 年 5 月 6 日血生化回示为持低蛋白血症，余未见明显异常。

2012 年 5 月 2 日血浆纤溶三项回示纤维蛋白/纤维蛋白原降解产物（FDP）6.5ug/ml、抗凝血酶III108.4%、D-dimer4.4 ug/ml。

2012 年 5 月 18 日血浆纤溶三项回示纤维蛋白/纤维蛋白原降解产物（FDP）5.3ug/ml、抗凝血酶III146.5%、D-dimer3.9 ug/ml

2012 年 4 月 25 日—2012 年 5 月 2 日血常规未见明显异常。

2012 年 5 月 2 日尿常规阴性。

2012 年 4 月 25 日肌钙蛋白回示阴性。

2012 年 4 月 26 日 BNP33.44pg/ml。

2012 年 4 月 26 日红细胞沉降率（ESR）25mm。

2012年4月26日 IgM2.98（正常值0.4—2.3g/L）、补体C3 0.78（正常值0.9—1.8g/L）

2012 年 4 月 26 日肥达氏、外斐氏试验阴性。

2012年4月26日肝炎病毒学回示 HBsAg 定量 157.5ng/ml、HBeAb 定量 2.12U/ml、HbcAb 定量 2.55U/ml。乙肝抗原阳性。

2012 年 4 月 26 日 PCR 检测 EB 病毒阳性 5200（正常 5000 拷贝/ml）。

(C)1994-2020 China Academic Journal Electronic Publishing House. All rights reserved. http://www.cnki.net

2012 年 4 月 26 日 PCR 检测 TB 阴性。

2012 年 5 月 1 日 PCR 检测 HSV1 阴性。

T、B、NK 细胞百分比及计数（见下图）：

日期	CD3 阳性 T 淋巴细胞绝对值	T 抑制细胞 CD3+CD8+双阳细胞绝对值	T 辅助细胞 CD3+CD4+绝对值	CD3CD4CD8 均为阳性细胞绝对值	NK 细胞（CD16+CD56+双阳细胞）	B 淋巴细胞（CD19+CD45+）
4-26	361↓	166↓	[redacted]	[redacted]	128	[redacted]
5-8	[redacted]	[redacted]	[redacted]	[redacted]	[redacted]	[redacted]
5-10	[redacted]	[redacted]	[redacted]	[redacted]	[redacted]	[redacted]
5-14	[redacted]	[redacted]	[redacted]	[redacted]	[redacted]	[redacted]
5-17	[redacted]	[redacted]	[redacted]	[redacted]	[redacted]	[redacted]
5-22	[redacted]	[redacted]	[redacted]	13	[redacted]	[redacted]
5-28	501	425	[redacted]	[redacted]	[redacted]	[redacted]
5-30	766	587	[redacted]	[redacted]	[redacted]	[redacted]
6-2	1011	711	[redacted]	[redacted]	[redacted]	[redacted]
6-4	324↓	243	[redacted]	[redacted]	[redacted]	[redacted]

体温单（见下图）：

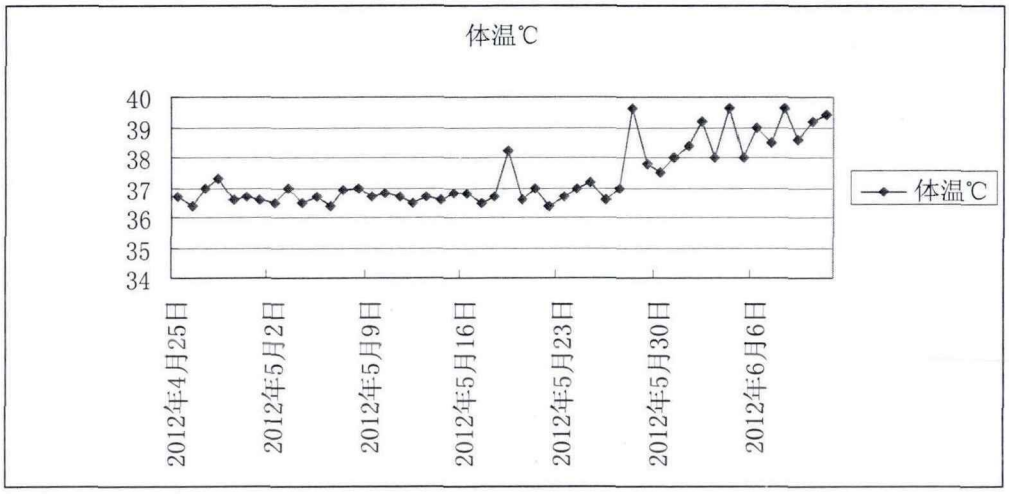

(C)1994-2020 China Academic Journal Electronic Publishing House. All rights reserved. http://www.cnki.net

入院后重点用药情况（因病例缺失，无法明确治疗情况）：

2012 年 4 月 25 日—12 年 4 月 26 日（J）甲泼尼龙琥珀酸钠针 40mg，ivgtt，Q12h。

2012 年 5 月 2 日—12 年 5 月 4 日（J）甲泼尼龙琥珀酸钠针 40mg，ivgtt，Q12h。

2012 年 4 月 25 日—12 年 5 月 4 日更昔洛韦钠针 125mg×2 支，ivgtt，Q12h。

2012 年 4 月 26 日—12 年 5 月 2 日美罗培南 0.5g×2 支，ivgtt，Q8h。

2012 年 5 月 1 日—12 年 5 月 2 日 L-伏立康唑 0.1g×2 支，ivgtt，Q12h。

远程会诊记录 1

会诊时间：2012 年 6 月 4 日

会诊地点：附一院会诊中心。

会诊专家：中山大学附属第一医院呼吸科谢灿茂主任医师。

谢灿茂主任听取汇报病史及看过患者相关检查资料后会诊意见为诊断：1．重症肺炎（真菌感染可能？病毒感染可能？）；2. I 型呼吸衰竭；3.脓毒血症；4.慢性乙肝。

目前患者可再完善 G 试验，纤维支气管镜等检查，情况允许可行肺活检检查，但该患者现使用无创呼吸机辅助呼吸，故目前暂不能行此检查。治疗上同意我科目前治疗，建议加用复方磺胺甲噁唑片 2 片，口服，3 次/日，氟康唑针抗真菌，胸腺肽提高免疫力治疗。

远程会诊记录 2

会诊时间：2012 年 6 月 7 日

会诊地点：附一院会诊中心。

会诊专家：上海肺科医院职业中毒科施瑾。

施瑾主任听取汇报病史及看过患者相关检查资料后会诊意见 1.建议中毒科会诊；2.呼吸科进一步诊治；3.患者目前不考虑尘肺。治疗上同意我科目前治疗，方案。

讨论

患者进矿洞工作时间为 2012 年 4 月 2 日，共工作 14 天。

患者入院时间：2012 年 4 月 25 日，出院时间：2012 年 6 月 12 日，实际住

(C)1994-2020 China Academic Journal Electronic Publishing House. All rights reserved. http://www.cnki.net

院 48 天。

出院诊断：1.呼吸心跳骤停；2.重症肺炎；3. I 型呼吸衰竭；4.脓毒血症；5.慢性乙肝。

出院情况：死亡。

患者 CT 及胸片表现可以看到病情处于持续进展状态。

患者动脉血气分析提示住院期间持续为 I 型呼衰、氧合指数差，根据 2012 年《ARDS 柏林定义》可以明确诊断为 ARDS。因此该患者死亡诊断之一可以考虑为“呼吸衰竭”。

患者在院期间 T、B、NK 淋巴细胞百分比及计数处于明显降低状态，提示患者免疫功能受损，对本次所患疾病抵抗力差，入院后易导致院内感染等。

入院后肝炎病毒学提示为慢性乙型肝炎。

（由于患者病历资料缺失，无法全面分析。）

(C)1994-2020 China Academic Journal Electronic Publishing House. All rights reserved. http://www.cnki.net

病例三

患者，郭XX，男，45岁，于2012年4月27日以“咳嗽、咳痰、胸闷、气促、发热2周”为主诉入院。患者24天前进入山洞约150米深处持续吸入不明气体（具体不详）10天后，于2周前出现咳嗽、咳痰、胸闷、气促、发热，咳黄绿色粘痰，2—3口/天，约5ml，休息时即感胸闷、气促，体温波动于39.0℃—40.0℃，发热前无畏寒、寒战，伴头痛、四肢酸痛，予“退烧药”（具体不详）后，体温可降至正常；10天前痰变为白色粘痰，出现痰中带血丝，为淡红色，2—3口/日，至当地诊所治疗，予“抗生素”(具体不详)后，3天后咯血自行停止，余症状无明显好转，2天前来我院急诊科住院治疗，行胸部CT检查示：双肺纹理增多、模糊，小叶间隔增厚并见多发小结节及絮状渗出，纵膈内多发肿大淋巴结，予“头孢甲肟针 0.5g×6，ivgtt，Qd”抗感染治疗2天，“甲泼尼龙针40mg，ivgtt，Qd”，患者诉症状较前稍好转，体温波动于38.0℃—39.0℃，为求进一步诊治，门诊以“吸入性肺损伤”收入我科住院。患者整个病程中无胸痛、晕厥、咳粉红色泡沫痰、夜间阵发性呼吸困难症状，精神、饮食、睡眠可，大小便正常，体重下降约10公斤。既往1985年诊断为“肠梗阻”行手术治疗（具体不详）。否认药物过敏史，余无特殊。体格检查：T36.2 ℃、P96 次/分、R20 次/分、BP120/85mmHg，精神状态尚可，颈软，无抵抗；口唇及指端发绀，胸廓形态正常，肋间隙无增宽，胸壁无压痛；未吸氧下血氧饱和度83%，双肺叩诊呈清音，双肺呼吸音粗，右下肺可闻及少许细湿啰音，双肺未闻及干啰音。心前区无隆起，无抬举性心尖搏动，心界不大，心率96次/分，各瓣膜区未闻及病理性杂音。腹平软，无压痛、反跳痛及肌紧张，肝脾未及，双下肢不肿。辅助检查：2012年4月25日我院胸部CT示：双肺纹理增多、模糊，小叶间隔增厚并见多发小结节及絮状渗出，纵膈内多发肿大淋巴结。2012年4月25日我院血常规示：WBC13.01×10^9/L、中性粒细胞百分比70.3%、中性粒细胞绝对值9.15×10^9/L、RBC5.87×10^{12}/L、血红蛋白175g/L、PLT352X109/L。CRP60mg/L。

入院后初步诊断：1.吸入性肺损伤；2.重症肺炎。

方法

入院后完善相关辅助检查：

(C)1994-2020 China Academic Journal Electronic Publishing House. All rights reserved. http://www.cnki.net

2012 年 4 月 25 日胸部 CT 示：双肺纹理增多、增粗、小叶间隔增厚并见多发小结节及絮状渗出；纵膈多发肿大淋巴结。心影不大。未见胸水。（见下图）

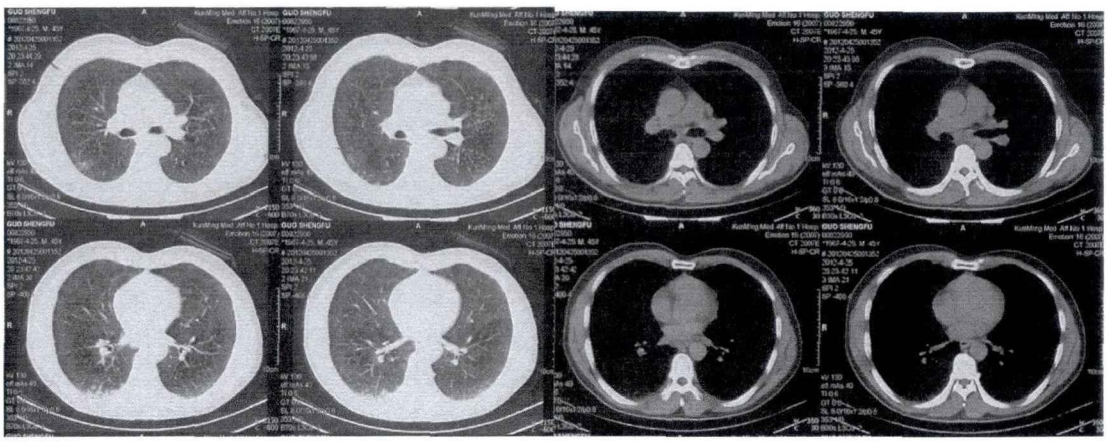

2012 年 4 月 30 日胸部 CT 示：双肺纹理较前增多、增粗、小叶间隔增厚并见多发小结节及絮状渗出较前未见明显变化；纵膈多发肿大淋巴结。余基本同前。（见下图）

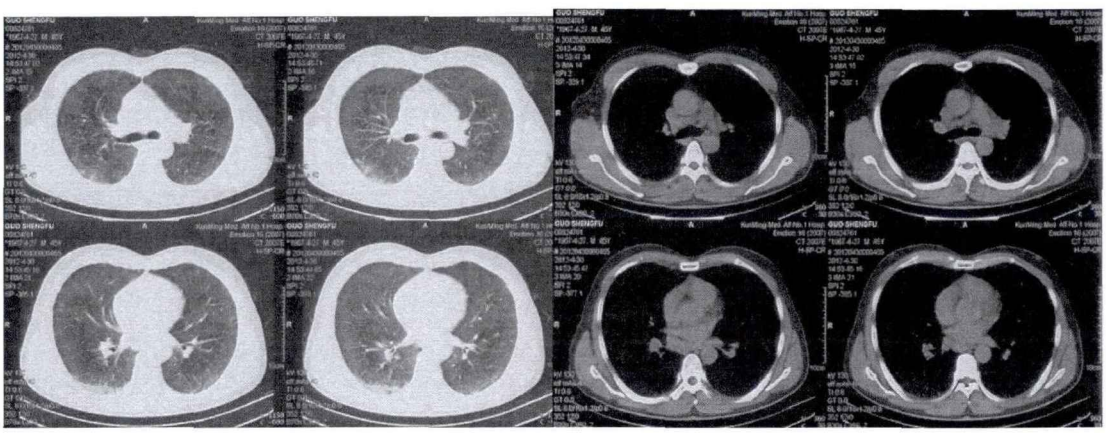

2012 年 5 月 6 日胸部 CT 示：右肺下叶渗出较前稍吸收，余肺内小叶间隔增厚并见多发小结节及絮状渗出、纵膈多发肿大淋巴结大致同前。（见下图）

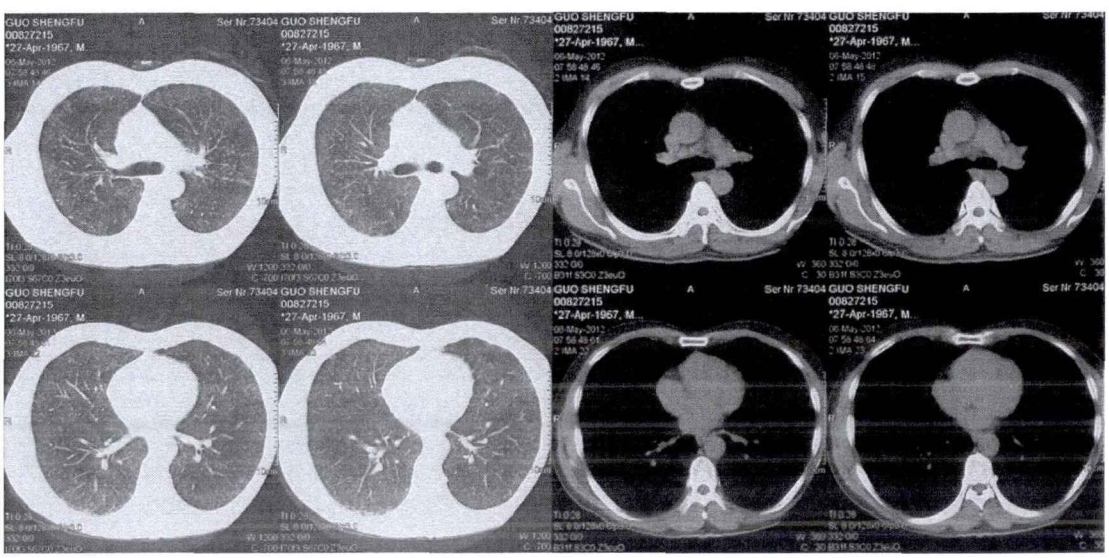

(C)1994-2020 China Academic Journal Electronic Publishing House. All rights reserved. http://www.cnki.net

2012 年 5 月 14 日增强+三维重建 CT 示：双肺纹理较前清晰：右肺下叶片状渗出影较前吸收，肺内多发小结节及絮状影较前吸收，纵膈内多发肿大淋巴结影大致同前。肺动脉及大分支未见确切充盈缺损。（见下图）

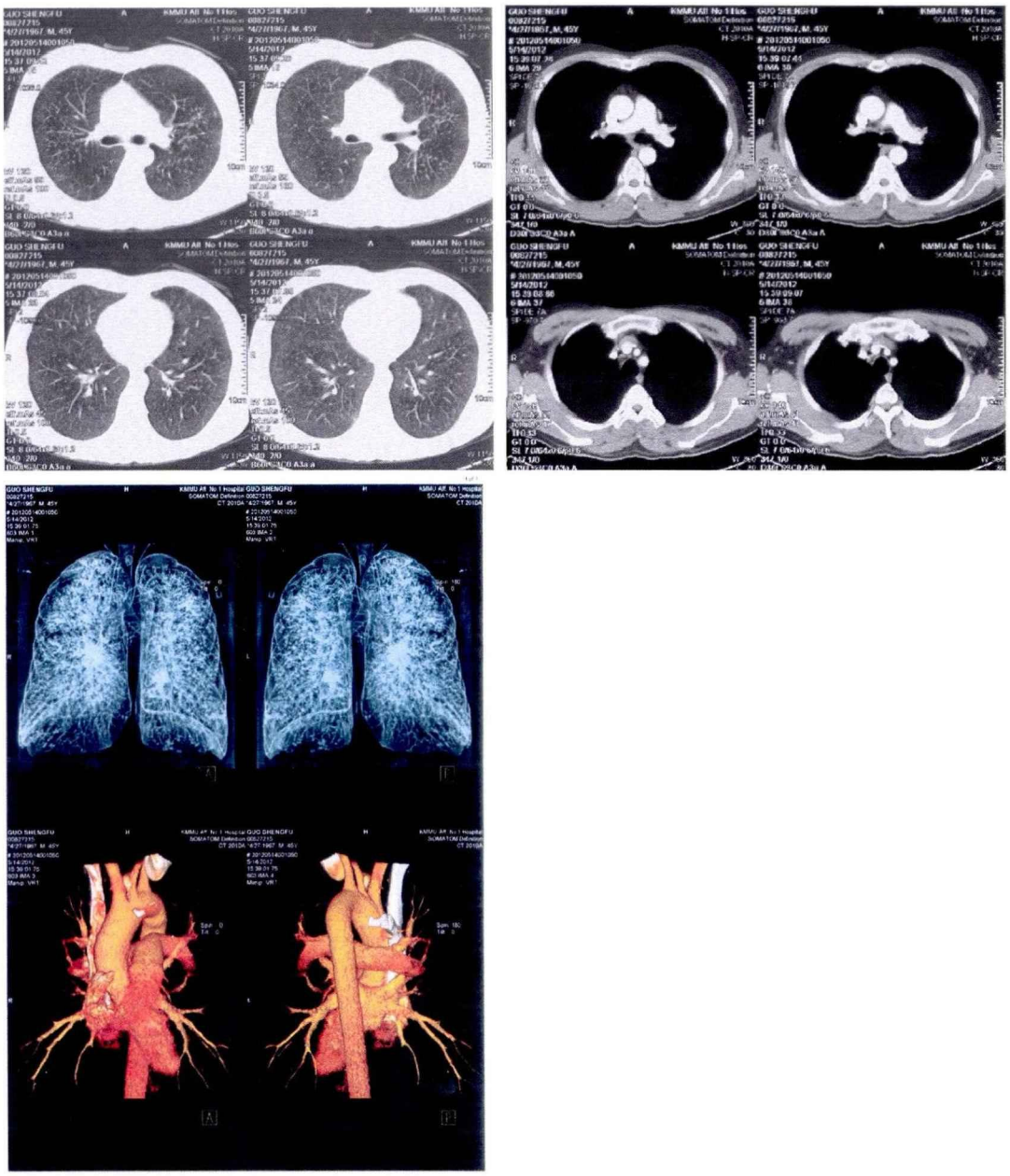

2012 年 5 月 26 日胸部 CT 示：双肺纹理明显增多、增粗、模糊，小叶间隔广泛增厚，双肺见膜玻璃状密度增高影及局限性肺气肿。以上为双肺间质性改变并感染，尘肺可能，请结合职业病使。（见下图）

(C)1994-2020 China Academic Journal Electronic Publishing House. All rights reserved. http://www.cnki.net

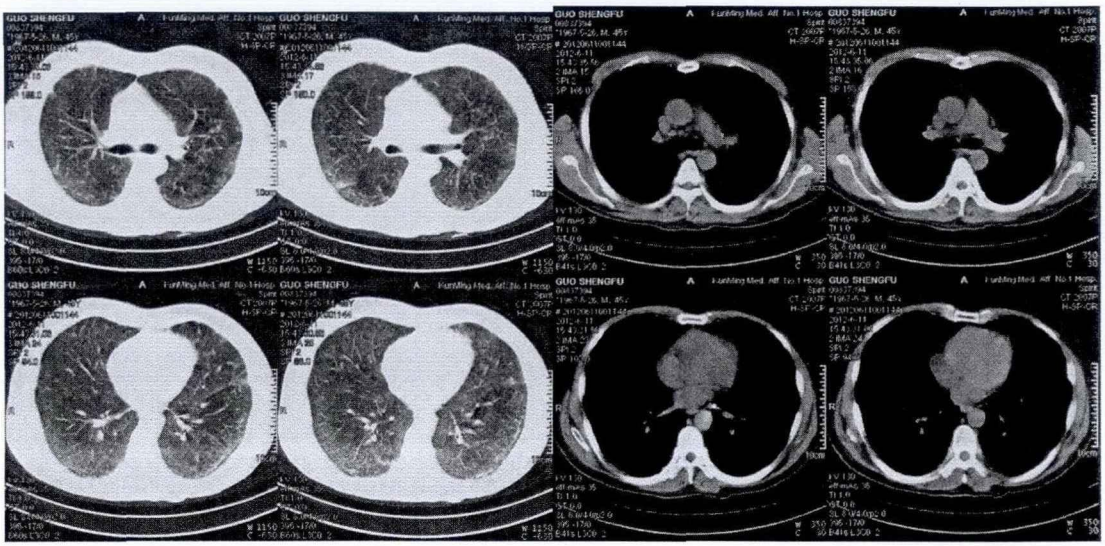

2012 年 6 月 3 日胸部平片示：与 2012 年 5 月 29 日老片对比：双肺间质性改变，其间分布弥漫性点结状影，病灶部分融合，双侧肺门影增大浓密，病变较前稍进展，性质请结合临床分析。（见下图）

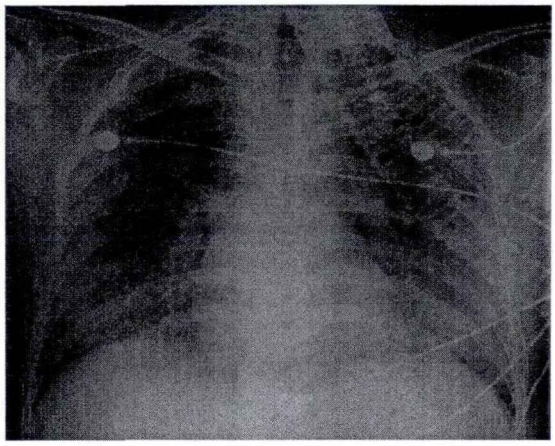

2012 年 6 月 7 日胸部 CT 示：双肺多发点片状模糊影及渗出实变影，左侧少量胸腔积液，右侧中等量胸腔积液，以上多考虑感染，建议治疗后复查。纵膈内见小淋巴结影，肺动脉干增宽，心影增大，主动脉壁钙化，左冠脉见支架影。（见下图）

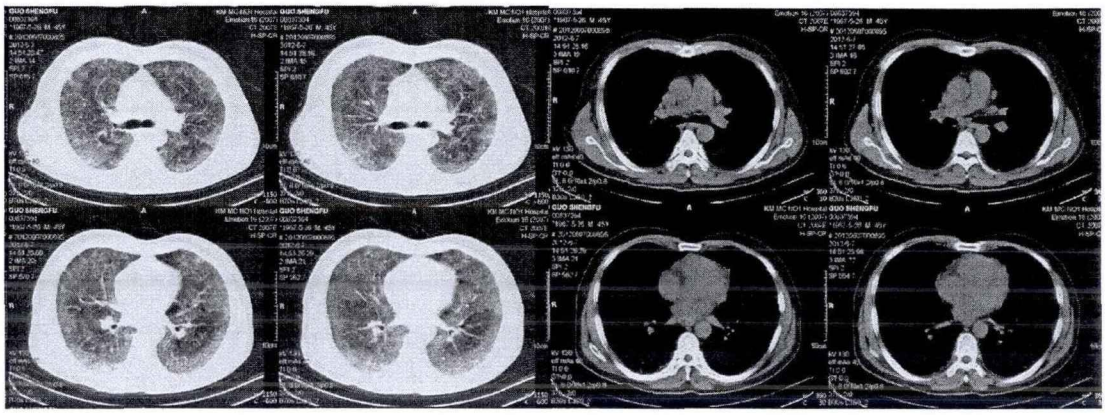

(C)1994-2020 China Academic Journal Electronic Publishing House. All rights reserved. http://www.cnki.net

2012 年 6 月 18 日胸部 CT 示：双肺间质纤维化，肺气肿基本同前；右肺下叶背段或上叶后段团片状实变影，建议治疗后复查。（见下图）

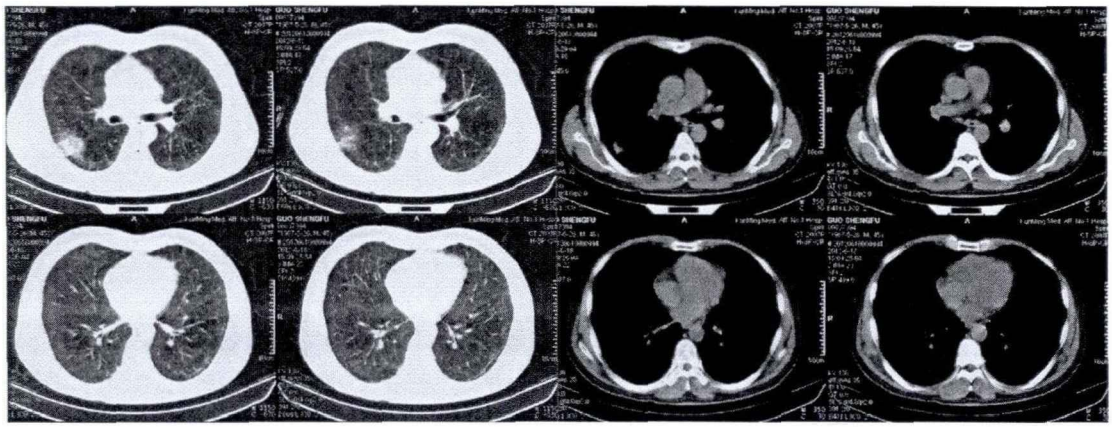

2012 年 7 月 1 日胸部 CT 示：肺病变较前明显。

2012 年 7 月 8 日胸部 CT 示：双肺弥漫性网格状，点片状影，多发纵膈淋巴肿大与 2012 年 7 月 1 日片比较未见明显改变。（见下图）

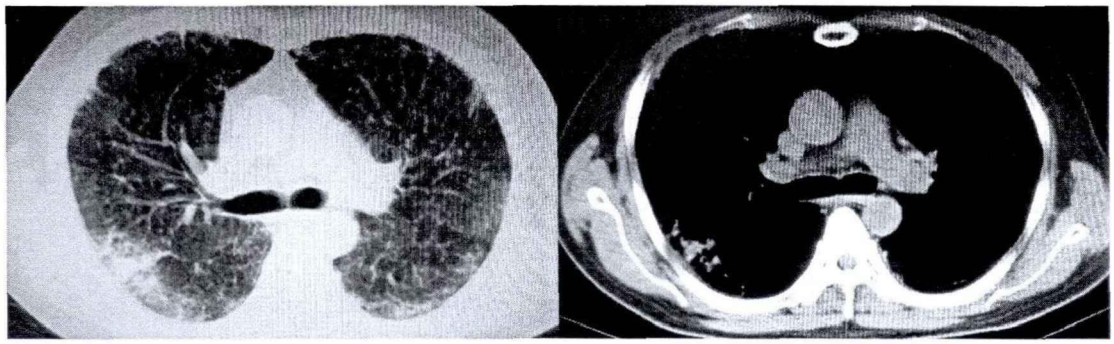

2012 年 7 月 11 日胸部平片示：双肺间质性改变，其间弥漫性点结影、斑片状影，双肺门影增大浓密，感染考虑，其它病变待排，请结合临床。

2012 年 7 月 14 日胸部平片示：双肺弥漫性网格状及点结状高密度影，右肺下野内带部分实变可能，请结合临床分析。

2012 年 7 月 18 日胸部 CT 示：双肺弥漫性网格状，点片状影，多发纵膈淋巴结肿大与 2012 年 7 月 8 日片比较未见明显改变。（见下图）

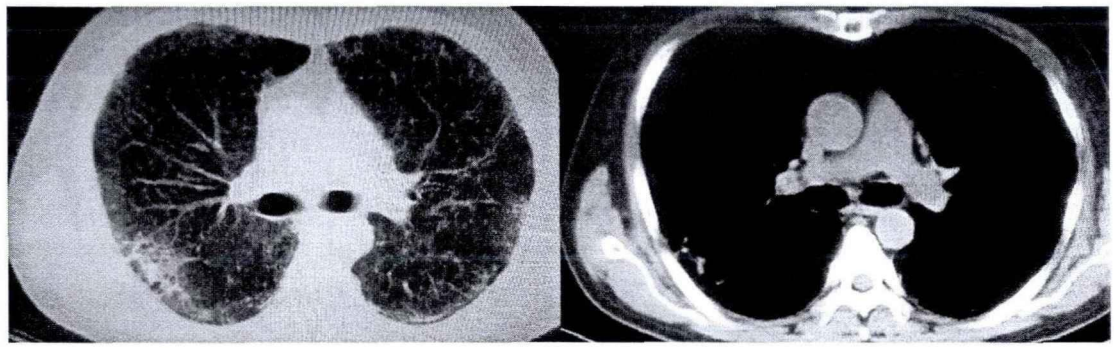

(C)1994-2020 China Academic Journal Electronic Publishing House. All rights reserved. http://www.cnki.net

2012 年 7 月 26 日胸部 CT 示：双肺间质性肺炎或间质纤维化征象较前明显；增强心肺纵膈其余同前。肺动脉主干及其大分支未见确切充盈缺损。

2012 年 8 月 2 日胸部平片示：双肺间质性改变，双肺中上肺外带及双下肺片状模糊影，同 2012 年 7 月 24 老片对比病灶稍进展，请结合临床综合分析。（见左下图）

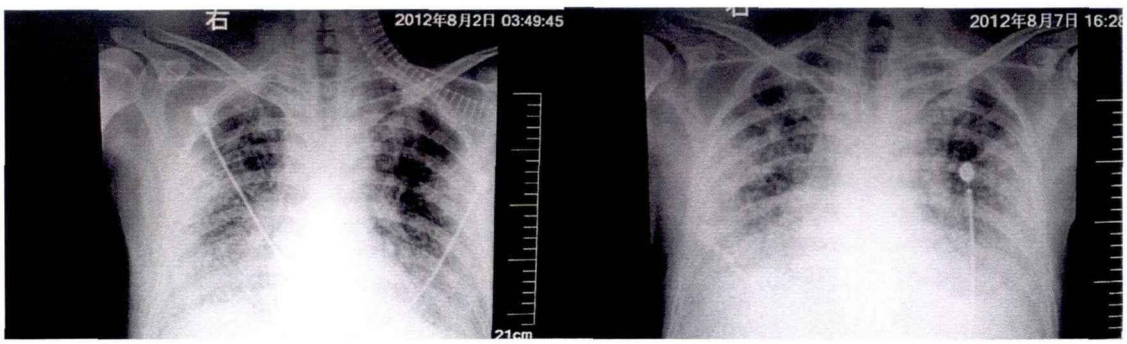

2012 年 8 月 7 日胸部平片示：双肺间质性改变，双肺中上肺外带及双下肺片状模糊影，病灶较前进展，请结合临床综合分析。（见右上图）

2012 年 8 月 9 日胸部平片示：双肺纹理增多模糊，其间散在点结影，右肺中野片状密度增高影，病灶较前进展；双肺门影浓密，结构观察欠清，请结合临床。（见左下图）

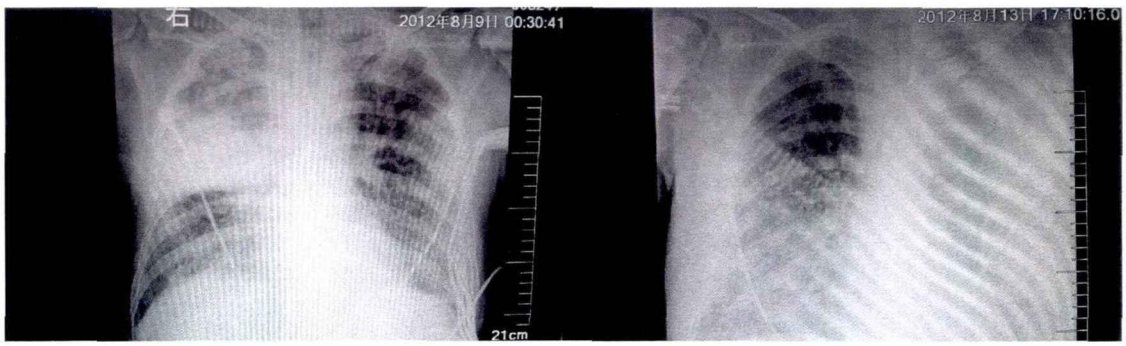

2012 年 8 月 13 日胸部平片示：右上肺感染病灶较前吸收，右肺中下野感染病灶较前进展；双肺门影浓密，结构欠佳，请结合临床。左肺野感染病灶较前发展，左肺门、膈顶及肋膈角不清，左胸壁未摄入片内，请结合临床必要时进一步检查确诊。（见右上图）

2012 年 4 月 28 日—2012 年 8 月 13 日动脉血气分析（见下图）：

(C)1994-2020 China Academic Journal Electronic Publishing House. All rights reserved. http://www.cnki.net

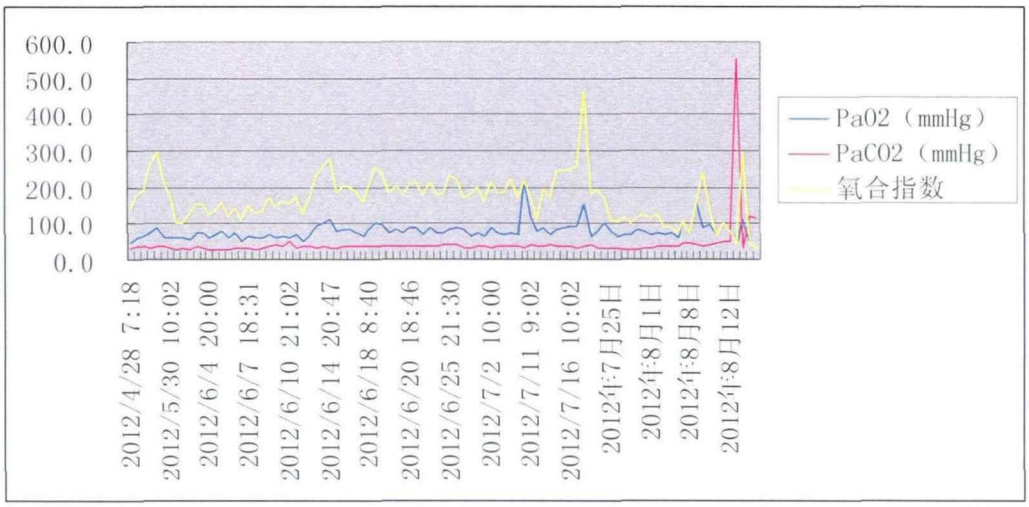

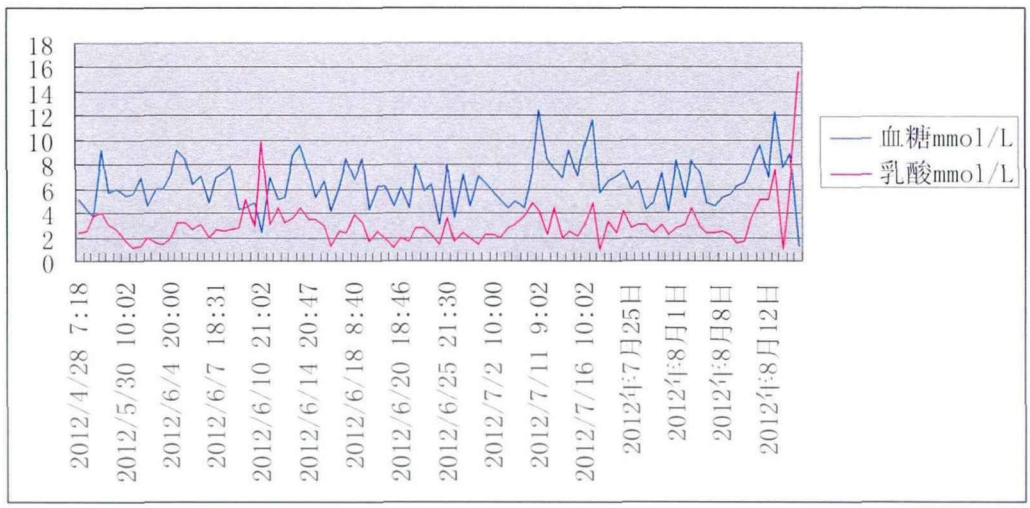

2012 年 4 月 25 日—2012 年 8 月 13 日感染相关蛋白（见下图）：

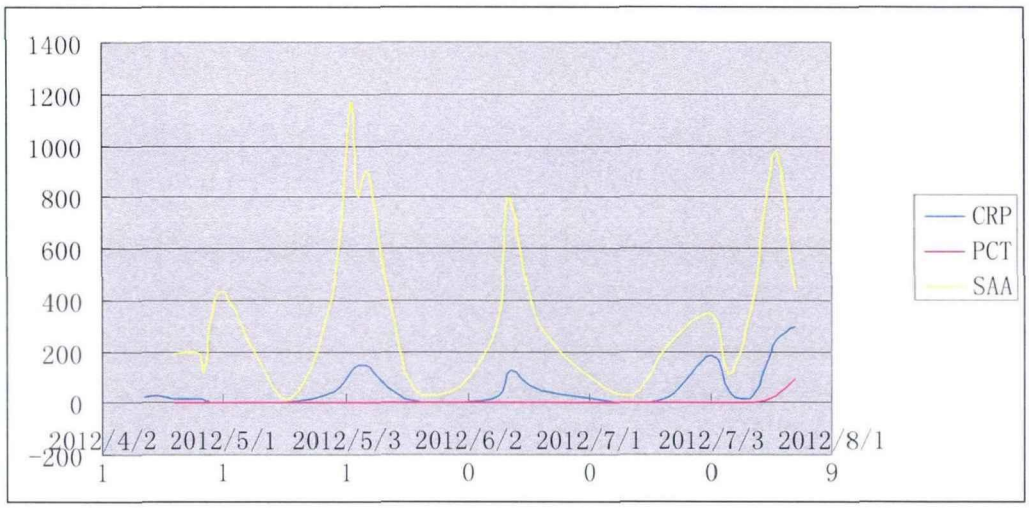

2012 年 5 月 15 日病原学检测：咽拭纸、全血检测 SARS-CoV、流行性出血热、登革热、乙型脑炎、甲病毒属相关病毒阴性。

(C)1994-2020 China Academic Journal Electronic Publishing House. All rights reserved. http://www.cnki.net

2012 年 4 月 27 日 PPD 试验阴性

2012 年 4 月 28 日肿瘤蛋白芯片阴性。

2012 年 4 月 25 日—2012 年 8 月 13 日血常规未见明显异常。

2012 年 4 月 25 日—2012 年 7 月 23 日大小便常规未见明显异常。

2012 年 4 月 25 日—2012 年 8 月 13 日凝血四项检查回示未见明显异常。

2012 年 4 月 25 日—2012 年 8 月 10 日血浆纤溶三项未见明显异常。

2012 年 4 月 28 日—2012 年 8 月 13 日血生化未见明显异常。

2012 年 8 月 13 日 B 型钠尿肽回示 323.91pg/ml。

2012 年 8 月 12 日 B 型钠尿肽回示 252.60pg/ml。

2012 年 8 月 7 日 B 型钠尿肽回示 8.52pg/ml。

T，B，NK 细胞百分比及计数（见下图）：

日期	CD3 阳性 T 淋巴细胞绝对值	T 抑制细胞 CD3+CD8+双阳细胞绝对值	T 辅助细胞 CD3+CD4+绝对值	CD3CD4CD8 均为阳性细胞绝对值	NK 细胞（CD16+CD56+双阳细胞）	B 淋巴细胞（CD19+CD45+）
5-11	901	361	471	2↓	102	316
6-2	475↓	136↓	308↓	3↓	20↓	48↓
6-3	444↓	113↓	322↓	0↓↓	14↓↓	38↓
6-13	1578	669	933	1↓↓	84↓	347↓
6-18	1197	417	795	2↓	58↓	438↓
7-31	305↓↓	163↓↓	55↓↓	0↓↓	33↓↓	15↓↓
8-3	401↓↓	150↓↓	240↓↓	0↓↓	15↓↓	58↓↓
8-9	267↓↓	135↓↓	131↓↓	0↓↓	20↓↓	36↓↓

2012 年 6 月 2 日深静脉置管术

2012 年 7 月 10 日深静脉置管术

2012 年 8 月 8 日深静脉置管术

2012 年 8 月 11 日 Picco2 置管术

(C)1994-2020 China Academic Journal Electronic Publishing House. All rights reserved. http://www.cnki.net

2012 年 6 月 2 日无创呼吸机辅助通气。

2012 年 7 月 10 日无创呼吸机辅助通气。

2012 年 8 月 8 日呼吸机辅助呼吸。

2012 年 4 月 26 日—2012 年 5 月 29 日痰培养、痰涂片、血培养均为阴性。

2012 年 6 月 1 日痰培养光滑假丝酵母菌。

2012 年 6 月 1 日—2012 年 7 月 1 日痰培养、痰涂片、血培养均为阴性。

2012 年 7 月 3 日痰涂片示革兰氏阳性球菌、革兰氏阴性球菌。

2012 年 7 月 6 日痰培养鲍曼不动杆菌阳性，仅左氧氟沙星、阿米卡星敏感。

2012 年 7 月 12 日—2012 年 7 月 28 日痰培养、痰涂片、血培养均为阴性。

2012 年 7 月 29 日痰培养鲍曼不动杆菌阳性。

2012 年 7 月 29 日痰培养鲍曼不动杆菌阳性，仅左氧氟沙星、妥布霉素敏感。

2012 年 7 月 31 日痰培养鲍曼不动杆菌阳性，仅左氧氟沙星、妥布霉素敏感。

2012 年 8 月 1 日—2012 年 8 月 3 日痰培养、血培养阴性。

2012 年 8 月 5 日痰培养鲍曼不动杆菌阳性，仅左氧氟沙星敏感。

2012 年 8 月 10 日痰培养嗜麦芽寡养单胞菌，多数敏感。

2012 年 8 月 11 日痰培养鲍曼不动杆菌阳性（两次）。

2012 年 8 月 11 日血培养琼氏不动杆菌，多数抗生素敏感（两次）。

2012 年 8 月 13 日血培养示鲍曼不动杆菌，念珠菌培养阴性。

2012 年 8 月 13 日痰培养阴性。

体温单（见下图）：

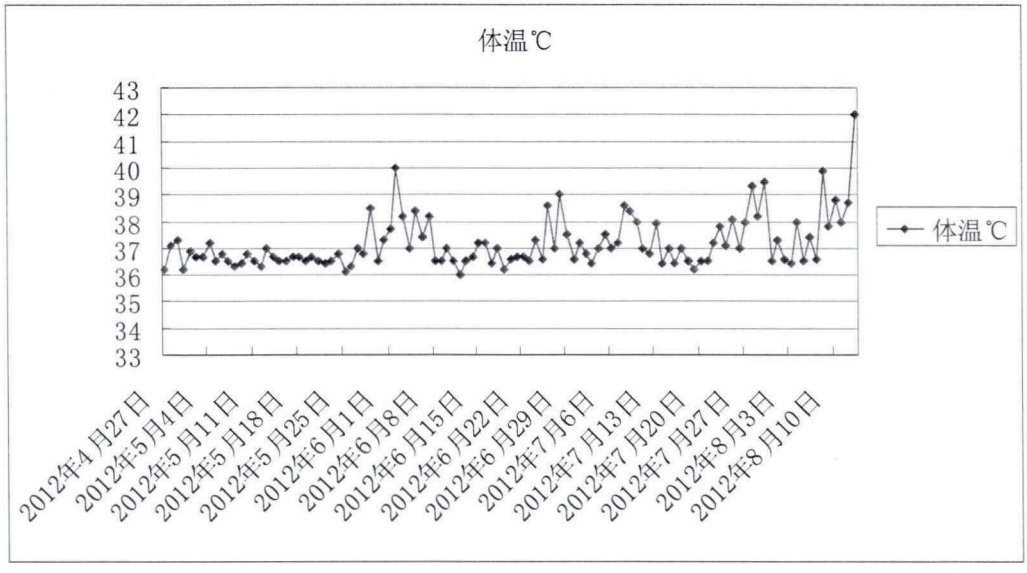

(C)1994-2020 China Academic Journal Electronic Publishing House. All rights reserved. http://www.cnki.net

入院后重点用药情况：

2012年4月27日—2012年4月28日头孢甲肟针0.5g×2，ivgtt，Bid。

2012年4月28日—2012年5月4日头孢哌酮他唑巴坦针2.25g，ivgtt，Q8h。

2012年5月4日—2012年5月7日Z哌拉西林他唑巴坦针4.5g，ivgtt，Q8h。

2012年5月30日—2012年6月3日Z哌拉西林他唑巴坦针4.5g，ivgtt，Q8h。

2012年6月3日—2012年6月19日 万古霉素针0.5g×2支，ivgtt，Q12h。

2012年6月4日—2012年6月28日头孢哌酮舒巴坦1.5g×2支，ivgtt，Q12h。

2012年6月4日—2012年6月28日美洛培南针0.5g×2支，ivgtt，Q8h。

2012年7月8日—2012年7月17日左氧氟沙星针0.1g×4支，ivgtt，Qd。

2012年7月9日—2012年7月19日头孢哌酮他唑巴坦针2.25g，ivgtt，Q8h。

2012年7月26日—2012年8月1日头孢哌酮他唑巴坦针2.25g，ivgtt，Q8h。

2012年7月26日—2012年8月1日左氧氟沙星片0.5g，po，Qd。

2012年7月28日—2012年8月1日磷霉素针6g，ivgtt，Q8h。

2012年8月8日—2012年8月10日Z哌拉西林他唑巴坦针4.5g，ivgtt，Q8h。

2012年8月10日—死亡 磷霉素针6g，ivgtt，Q8h。

2012年8月10日—死亡 替加环素针50mg，ivgtt，Q12h。

2012年4月27日—2012年5月2日（J）甲泼尼龙针40mg，ivgtt，Qd。

2012年5月2日—2012年5月7日（J）甲泼尼龙针30mg，ivgtt，Qd。

2012年5月7日—2012年5月21日（J）甲泼尼龙针40mg，ivgtt，Q12h。

2012年5月21日—2012年5月25日（J）甲泼尼龙针30mg，ivgtt，Q12h。

2012年5月25日—2012年5月27日（J）甲泼尼龙针20mg，ivgtt，Q12h。

2012年5月27日—2012年6月6日甲泼尼龙片40mg，po，Qd。

2012年6月6日—2012年6月7日甲泼尼龙片40mg，po，Q12h。

2012年6月7日—2012年6月19日（J）甲泼尼龙针40mg，iv，Q12h。

2012年6月19日—2012年6月23日（J）甲泼尼龙针40mg，iv，Qd。

2012年6月23日—2012年6月26日（J）甲泼尼龙针20mg，iv，Qd。

2012年6月26日—2012年6月30日甲泼尼龙片80mg，po，Qd。

2012年6月30日—2012年7月4日甲泼尼龙片40mg，po，Qd。

(C)1994-2020 China Academic Journal Electronic Publishing House. All rights reserved. http://www.cnki.net

2012 年 7 月 10 日—2012 年 7 月 17 日（J）甲泼尼龙针 40mg，ivgtt，Q12h。
2012 年 7 月 17 日—2012 年 7 月 26 日（J）甲泼尼龙针 40mg，ivgtt，Qd。
2012 年 7 月 26 日—2012 年 7 月 30 日泼尼松片 20mg，po，Qd。
2012 年 7 月 30 日—2012 年 8 月 3 日（J）甲泼尼龙针 40mg，ivgtt，Q12h。
2012 年 8 月 3 日—2012 年 8 月 7 日（J）甲泼尼龙针 40mg，ivgtt，Qd。
2012 年 8 月 11 日—2012 年 8 月 13 日（J）甲泼尼龙针 80mg，ivgtt，Q8h。
2012 年 8 月 13 日—死亡（J）甲泼尼龙针 40mg，ivgtt，Q8h。

2012 年 6 月 3 日—2012 年 7 月 9 日卡泊芬净针 50mg，ivgtt，Qd。
2012 年 6 月 5 日—2012 年 6 月 19 日氟康唑 40mg，ivgtt，Qd。
2012 年 7 月 13 日—2012 年 8 月 1 日米卡芬净 150mg，ivgtt，Qd。
2012 年 8 月 1 日—死亡 伏康唑针 0.2g，po，Q12h。

2012 年 5 月 7 日—2012 年 5 月 28 日更昔洛韦 0.3g，ivgtt，Q12h。
2012 年 8 月 11 日—死亡 磷酸奥司他韦片 75mg，po，Bid。
2012 年 8 月 13 日—死亡 更昔洛韦 0.3g，ivgtt，Q12h。

2012 年 6 月 6 日—2012 年 6 月 14 日 a-胸腺肽 1.6mg，ih，Qod。
2012 年 8 月 8 日—2012 年 8 月 10 日 a-胸腺肽 1.6mg，ih，Qod。

远程会诊记录 1

会诊时间：2012 年 6 月 4 日
会诊地点：附一院会诊中心。
会诊专家：中山大学附属第一医院呼吸科谢灿茂主任医师。

谢灿茂主任医师听取汇报病史及看过患者相关检查资料后，会诊意见为诊断：间质性肺炎，真菌可能性大。目前患者可再完善 G 试验，纤维支气管镜等检查，情况允许可行肺活检检查，但该患者现使用呼吸机辅助呼吸，故目前暂不能行此检查。治疗上同意我科目前治疗，建议加用复方磺胺甲噁唑片 2 片，口服，3 次/日，伏立康唑抗真菌，胸腺肽提高免疫力治疗。

(C)1994-2020 China Academic Journal Electronic Publishing House. All rights reserved. http://www.cnki.net

以上会诊意见汇报钱传云主任后，经钱传云主任医师、王云徽主任医师及刘荣副主任医师商议后决定抗真菌治疗改用卡泊芬净联合氟康唑治疗。给复方磺胺甲噁唑片和日达仙治疗。目前患者发热，考虑合并细菌感染，给联用万古霉素、头孢哌酮舒巴坦和美罗醅南加强抗感染。

远程会诊记录 2

会诊时间：2012 年 6 月 19 日

会诊地点：附一院会诊中心（远程会诊）。

会诊专家：中山大学附属第一医院呼吸科钟南山院士。

钟南山院士听取汇报病史及看过患者相关检查资料后会诊意见为诊断：1、间质性肺炎，病毒性可能性大；2 侵袭性肺曲霉病（继发）。钟南山院士建议目前：1、到昆明动物研究所确定蝙蝠类型；2、做咽试纸试验和 SARS 抗体试验；3、用卡泊芬净、头孢哌酮舒巴坦和美罗培南治疗；4、加强气道管理，用纤支镜吸痰（不行注水及灌洗）。余治疗上同意我科目前方案。

以上会诊意见经钱传云主教授、王云徽主任医师及刘荣副主任医师商议后考虑患者抗真菌治疗改用卡泊芬净、美罗培南和头孢哌酮舒巴坦联合治疗。

讨论

患者进矿洞工作时间为 2012 年 4 月 2 日，共工作 14 天。

患者入院时间：2012 年 4 月 27 日，出院时间：2012 年 8 月 13 日，实际住院 109 天。

出院诊断：1.重症肺炎；2.多器官功能衰竭；3.ARDS；4.吸入性肺损伤；5.间质性肺炎（病毒性可能性大）；6.侵袭性肺曲霉病（继发）。

出院情况：死亡。

患者 CT 及胸片表现可以看到病情反复，处于波动性进展状态，最终肺部病变为肺纤维化结局。

患者动脉血气分析提示住院期间持续为 I 型呼衰、氧合指数差，根据 2012 年《ARDS 柏林定义》可以明确诊断为 ARDS。因此该患者死亡诊断之一可以考虑为“呼吸衰竭”。

(C)1994-2020 China Academic Journal Electronic Publishing House. All rights reserved. http://www.cnki.net

患者T、B、NK淋巴细胞百分比及计数明显降低，提示患者免疫系统受损，因此，对本次所患疾病抵抗力差，入院后易导致“院内感染”。患者住院期间曾4次行深静脉置管，后期血培养及痰培养均提示为“鲍曼不动杆菌”，患者死亡前感染相关蛋白降钙素原（PCT）回示92.09ng/ml，因此，患者死亡诊断之一考虑为感染性休克（重症肺部感染引起）。

根据2007年中华医学会危重症分会发布《重症患者侵袭性真菌感染诊断和治疗指南》，我们可考虑该患者继发侵袭性肺曲霉病。

用药情况：于2012年6月28日停用美洛培南针、2012年7月26日停用头孢哌酮他唑巴坦 5 天后患者出现体温升高，期间仍持续应用甲泼尼龙与米卡芬净，说明患者存在继发细菌感染可能性非常大，抗生素应用具有必要性。

患者去世后我科医生建议患者家属尸检以明确病因，但患者家属拒绝。

分析死亡原因：患者免疫力明显低下，自身对疾病的抵抗力弱。此疾病急性发作，发展迅速。后期合并院内感染。

(C)1994-2020 China Academic Journal Electronic Publishing House. All rights reserved. http://www.cnki.net

病例四

患者刘XX，男，46岁，于2012年4月26日以“咳嗽、咳痰，发热10天，伴呼吸困难3天”为主诉入院。患者于10天前曾在矿井下工作，工作环境中有大量蝙蝠及蝙蝠粪便，10 天前开始出现咳嗽咳痰，伴血性痰，量不多，及发热，体温最高时达39℃，并感胸痛，3天前出现呼吸困难，曾在当地医院就诊治疗，具体用药不详，上述不适症状无缓解，于昨日到我院急诊抢救室进行治疗。患者呼吸困难明显，为进一步诊疗收住院，自起病以来精神饮食差，大小便无特殊。既往体健，否认“高血压、糖尿病、心脏病”等慢性病史。曾到过墨江，患者病前在坑洞工作，曾接触大量蝙蝠排泄物。同事中有5人有类似病史。否认“肝炎、伤寒、结核”等传染病史，否认输血史，否认过敏史，否认“结核，伤寒”等传染病病史，无外伤及输血史，否认药物过敏史，预防接种史不祥。体格检查：T37.1℃、P90次/分、RR18次/分、BP120/80mmHg，一般情况差，双侧瞳孔等大等圆，直径2.5mm，对光反射存在，口唇发绀，颈软，双肺呼吸音粗，双中下肺可闻及粗湿性罗音，HR90次/分，律齐，未闻及明显杂音。腹软，无压痛反跳痛，肠鸣音5次/分，四肢肌力正常，肌张力正常，双侧巴氏征（—）。门诊资料：2012年4月25日CT示：双肺纹理增粗，增多，模糊并见弥漫性大片状渗出实变。

入院初步诊断：1、ARDS；2、双肺病变性质待查？

方法

入院后完善相关辅助检查：

2012年4月29日胸部CT平扫示：双肺纹理增多、模糊，双肺多发片状渗出实变，以双肺下叶明显，建议治疗后复查。双侧胸腔积液。（见下图）

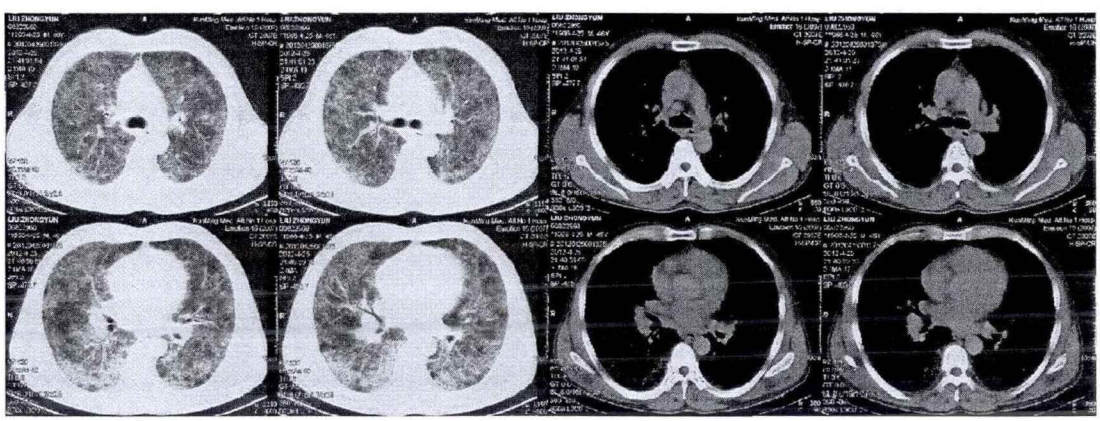

(C)1994-2020 China Academic Journal Electronic Publishing House. All rights reserved. http://www.cnki.net

2012 年 5 月 3 日胸部 CT 平扫示：与 2012 年 4 月 29 日老片对比：双肺纹理增多、模糊，双肺多发片状渗出实变影较前吸收减小。双侧胸腔积液较前略吸收。（见下图）

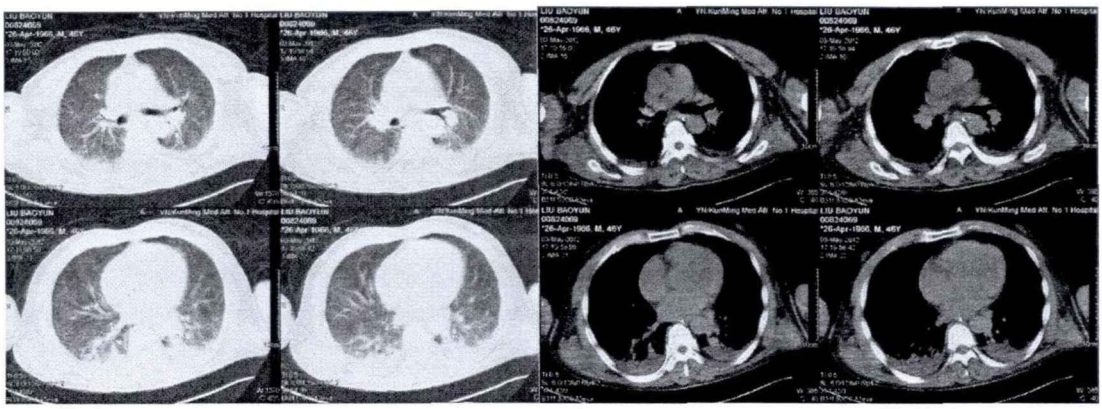

2012 年 5 月 7 日胸部增强 CT 示：增强扫描主肺动脉、左右肺动脉主干未见异常，双侧上下肺动脉分支内见低密度充盈缺损，考虑急性肺动脉栓塞，请结合临床。双肺多发磨玻璃状渗出，双下肺见实变，双侧少量胸水。（见下图）

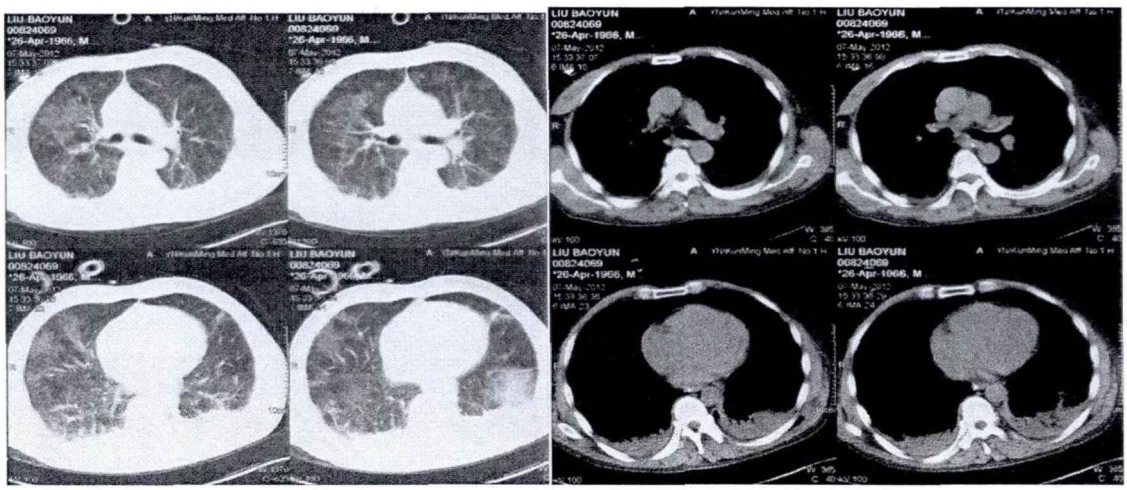

2012 年 5 月 8 日胸部平片示：双肺纹理增多，肺门结构正常，双肺中下野肺纹理增多模糊，其间见点片状模糊影，右肺下野见小斑片状模糊影。（见左下图）

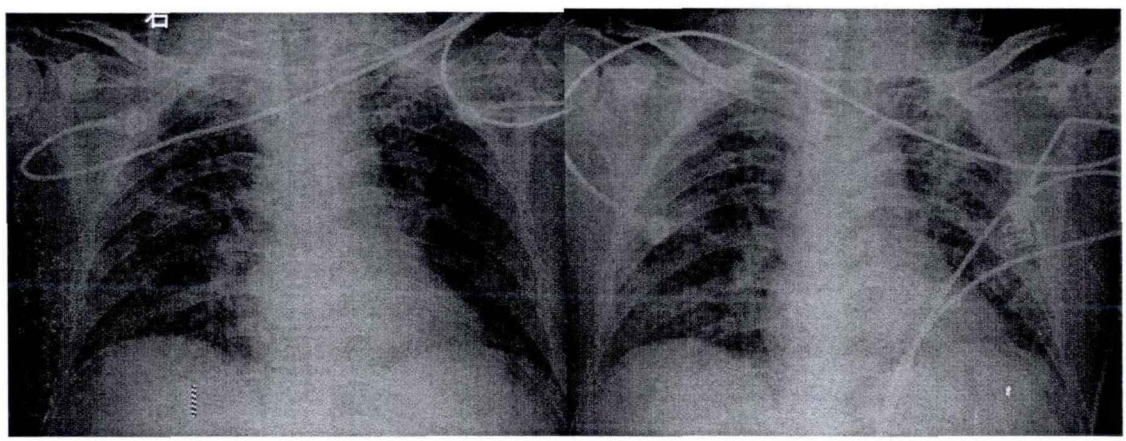

(C)1994-2020 China Academic Journal Electronic Publishing House. All rights reserved. http://www.cnki.net

2012 年 5 月 12 日胸部平片示：双肺感染，请结合临床隔期复查。（见右上图）

2012 年 5 月 15 日胸部平片示：与 2012 年 5 月 13 日片对比：右肺渗出性病变较前明显进展，左肺渗出性病变较前稍有吸收。（见左下图）

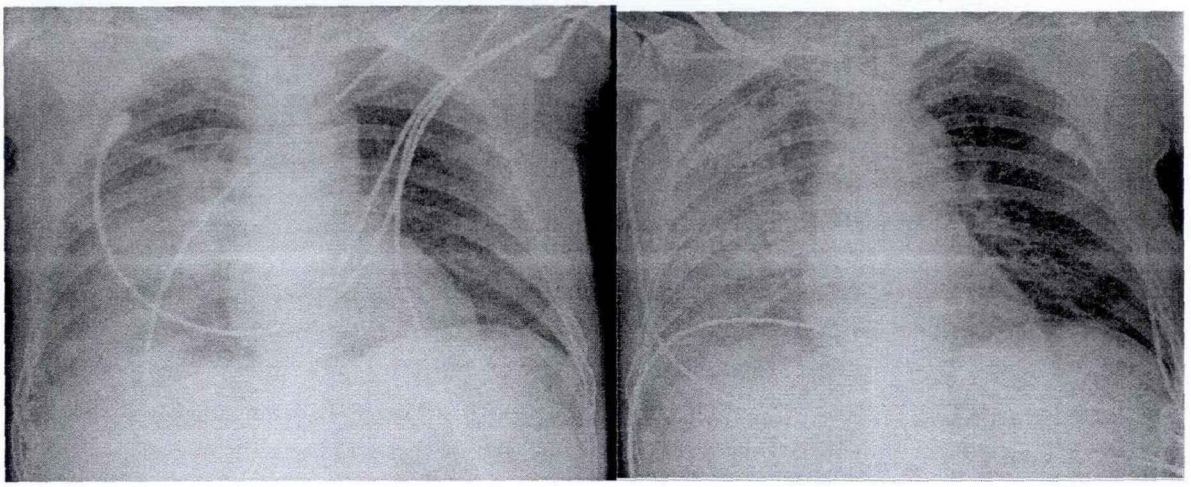

2012 年 5 月 18 日胸部平片示：双肺渗出病变与 2012 年 5 月 16 日对比较前略有吸收，请结合临床。（见右上图）

2012 年 5 月 18 日胸部增强 CT 示：左肺炎症病灶明显吸收减少；现右下肺实变征象，请治疗后复查。（见下图）

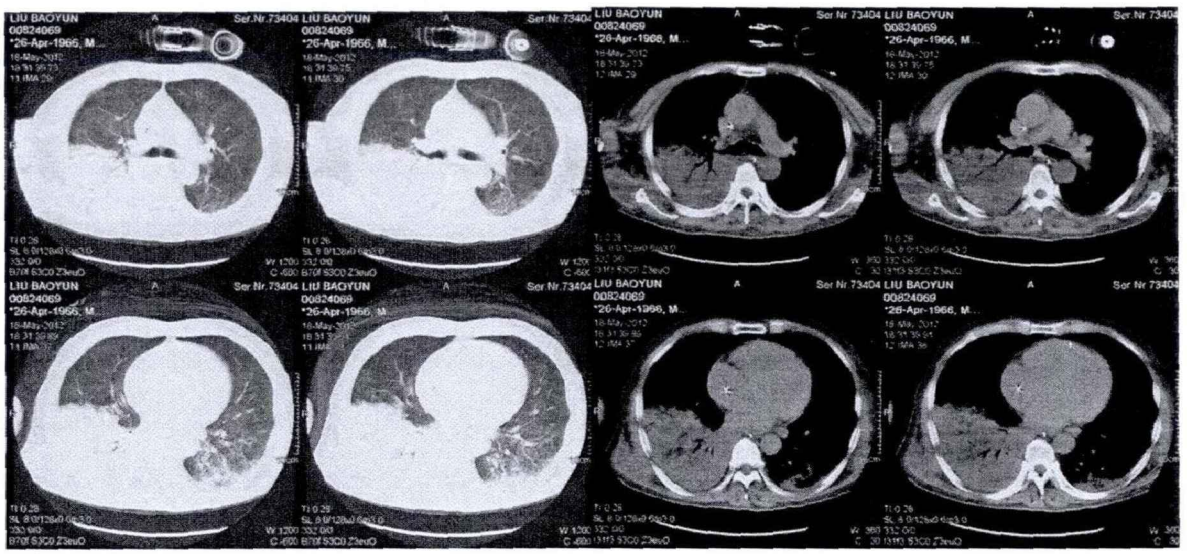

2012 年 5 月 22 日胸部增强 CT 提示：与 2012 年 5 月 18 日片相比：右肺实变较前稍有吸收，双肺出现毛玻璃样密度增高影，考虑为渗出。增强扫描未见明显异常。（见下图）

(C)1994-2020 China Academic Journal Electronic Publishing House. All rights reserved. http://www.cnki.net

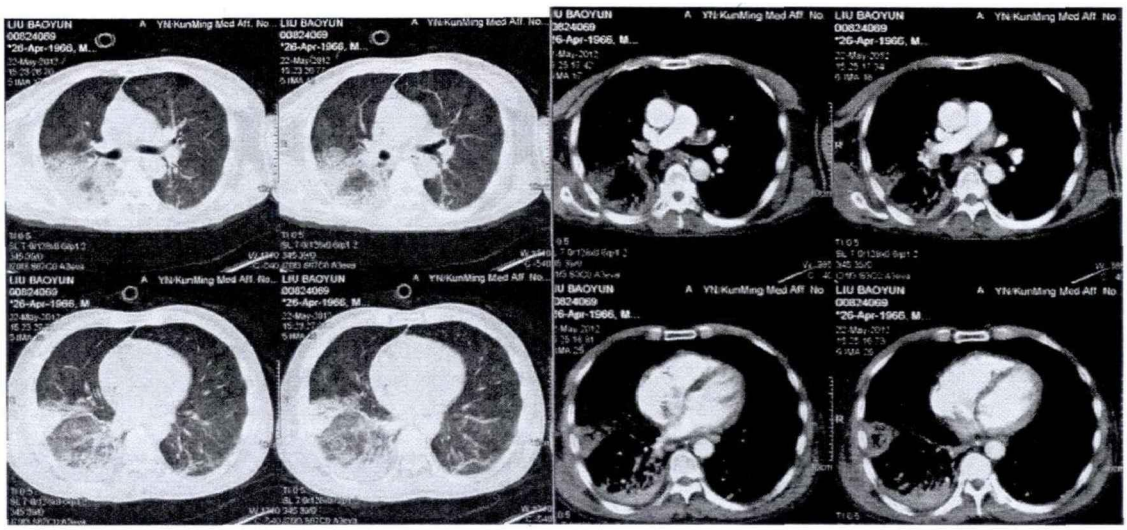

2012 年 5 月 29 日胸部 CT 平扫示：与 2012 年 5 月 22 日片相比：右肺实变及空洞影较前稍有吸收，双肺毛玻璃样密度增高影较前缩小、密度变淡，建议继续治疗后复查。（见下图）

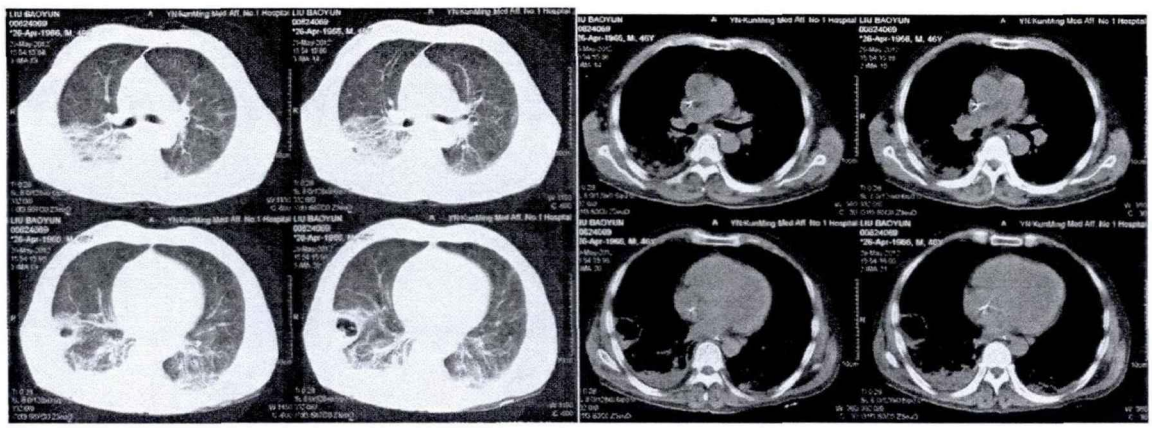

2012 年 6 月 12 日胸部 CT 平扫示：右肺实变较前稍重，空洞影较前吸收，双肺毛玻璃样密度增高影较前缩小、密度变淡。右侧胸腔积液较前稍多，心肺纵膈其余改变基本同前。（见下图）

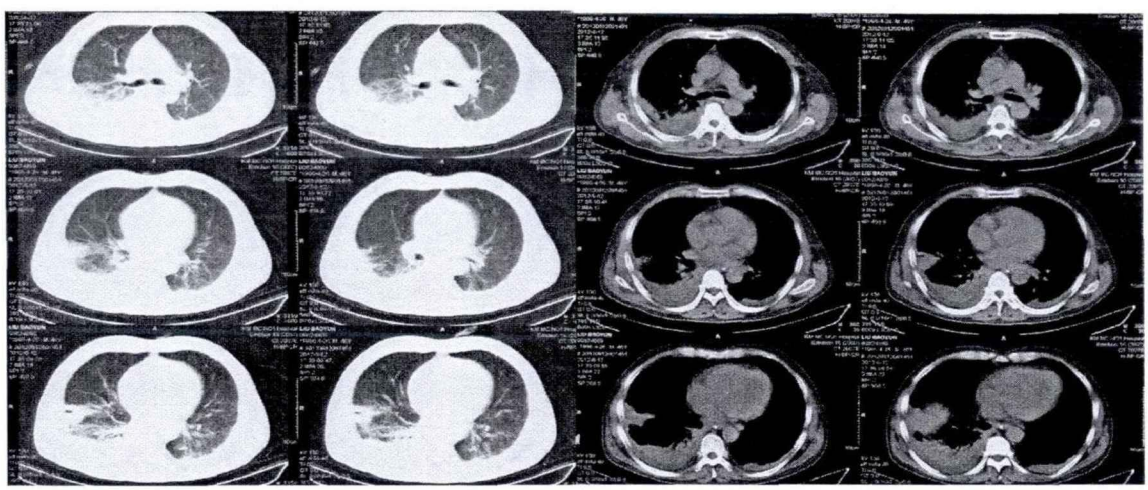

(C)1994-2020 China Academic Journal Electronic Publishing House. All rights reserved. http://www.cnki.net

2012 年 6 月 20 日胸部 CT 平扫示：与 2012 年 6 月 12 日老片对比示：双肺纹理较前模糊，右肺实变较前加重，左肺渗出实变较前范围增大，右侧胸腔积液较前稍多，心影较前略大，纵膈情况基本同前。（见下图）

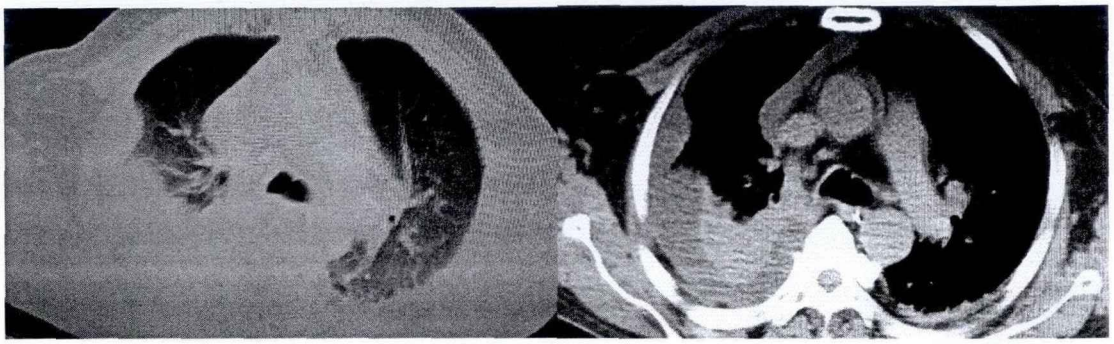

2012 年 6 月 27 日胸部平片示：右肺片状渗出及实变影，右侧胸腔积液。

2012 年 6 月 28 日胸部 CT 平扫示：双肺纹理增多、模糊，双下肺见片絮状模糊影，右肺有效容积减小，双侧胸膜腔见积液，右侧胸膜腔积液最宽约为 3.1cm，右肺下叶见大片状密实影，其内见含气支气管征，右侧胸膜腔见引流管存留。（见下图）

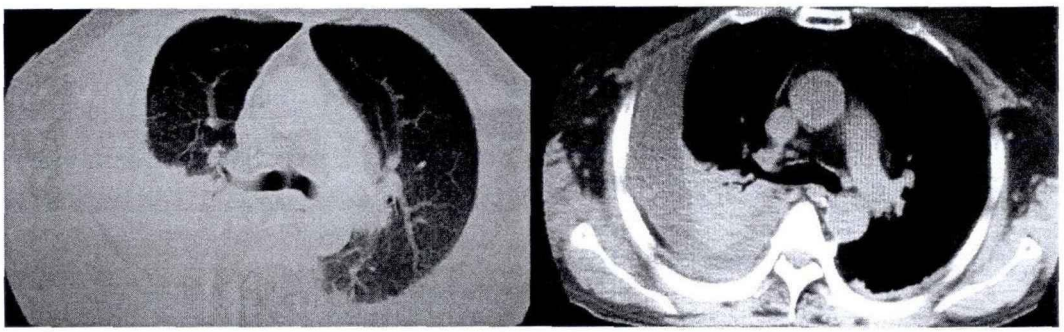

2012 年 7 月 6 日胸部 CT 平扫示：双肺纹理增多模糊，双肺磨玻璃样样渗出，右肺上、下叶实变，气管支气管腔通畅，考虑感染，请结合临床。右侧中等量胸水，左侧少量胸水。纵膈内多发肿大淋巴结。（见下图）

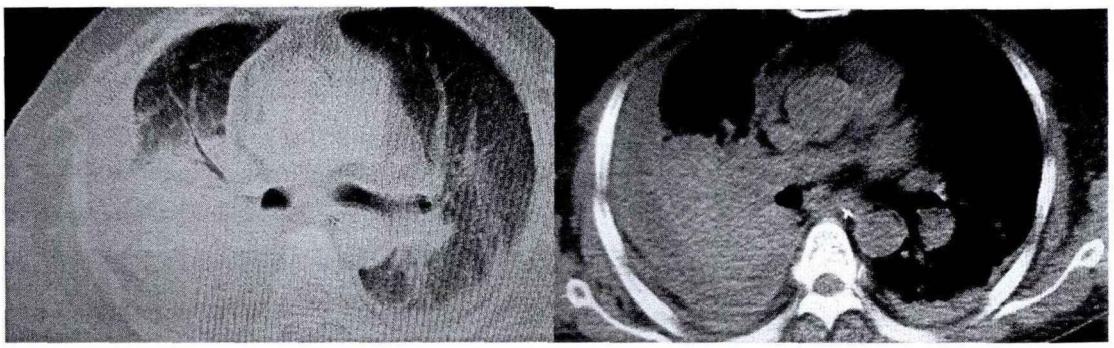

2012 年 7 月 11 日胸部 CT 平扫示：双肺纹理增多模糊、磨玻璃样渗出同前，右肺上下叶实变同前。右侧积气已吸收，右侧中量胸水、左侧基本同前。（见下图）

(C)1994-2020 China Academic Journal Electronic Publishing House. All rights reserved. http://www.cnki.net

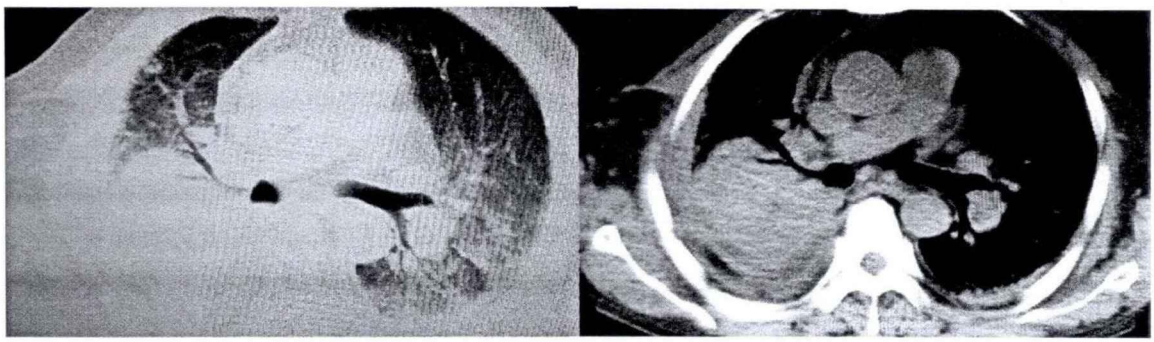

2012 年 8 月 12 日胸部平片示：双肺渗出性病灶较前吸收，右侧明显，感染可能。右侧胸腔积液可能。（见下图）

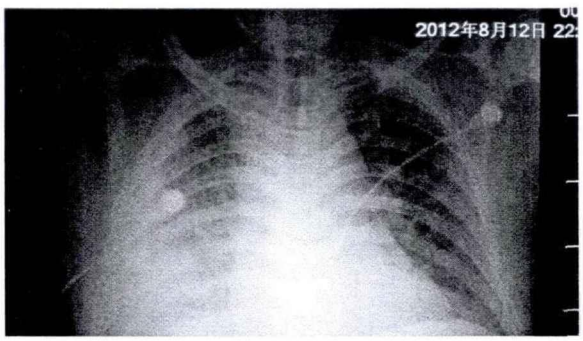

2012 年 8 月 14 日胸部 CT 平扫示：右肺见大片状渗出实变影，其内见空气支气管征，左肺见多发点状、小片状渗出影及索条影，双侧少量胸腔积液并外压性肺不张；纵膈内多见多发小淋巴结，心影、大血管未见异常。（见下图）

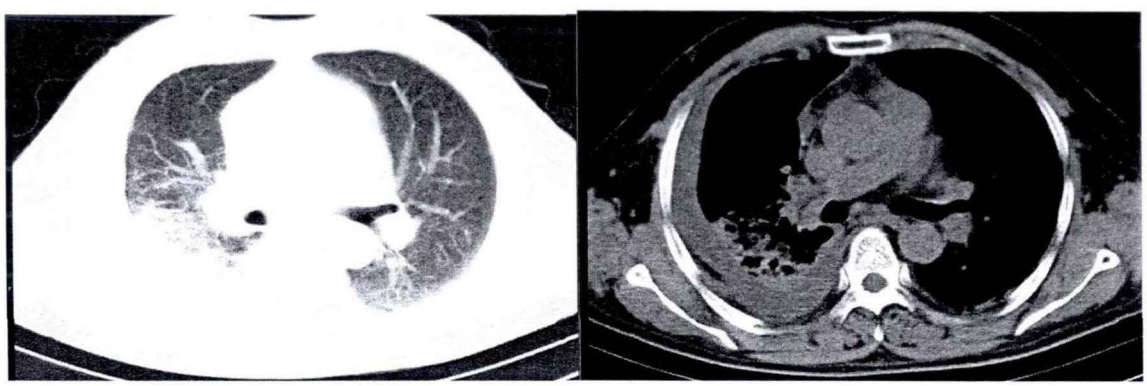

2012 年 8 月 23 日胸部 CT 平扫示：胸水及肺实变不张改变大致同前。（见下图）

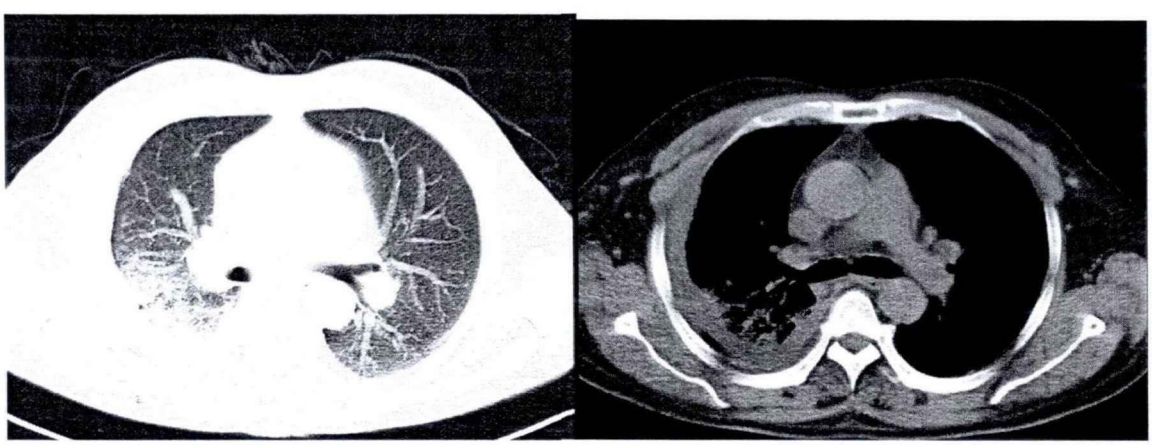

(C)1994-2020 China Academic Journal Electronic Publishing House. All rights reserved. http://www.cnki.net

2012 年 4 月 25 日—2012 年 7 月 26 日动脉血气分析（见下图）：

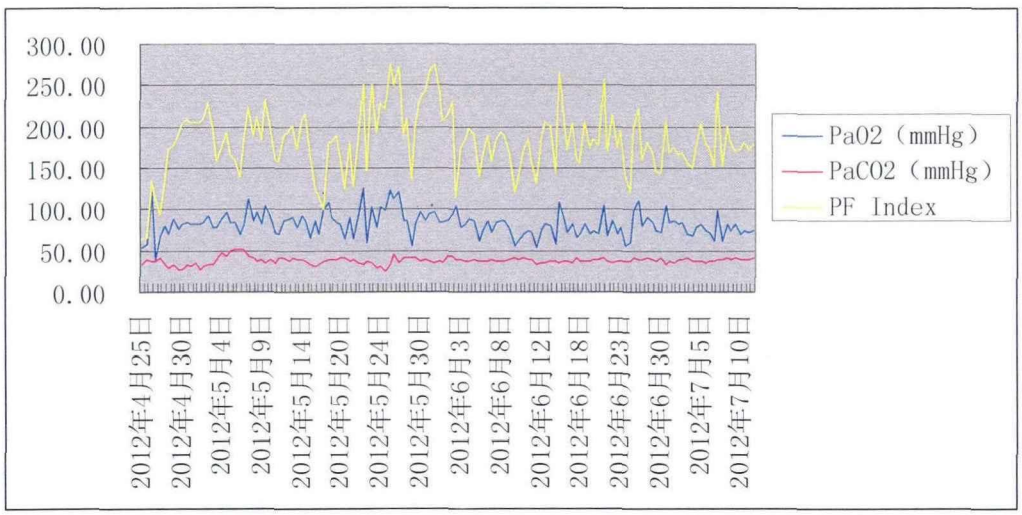

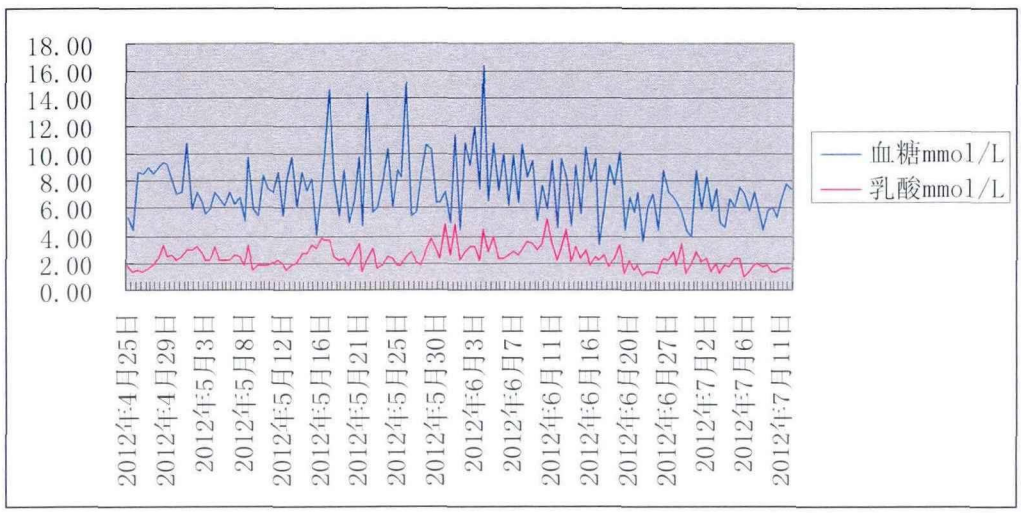

2012 年 4 月 26 日—2012 年 8 月 30 日血常规白细胞（WBC）曲线图，余检验结果未见明显异常（见下图）：

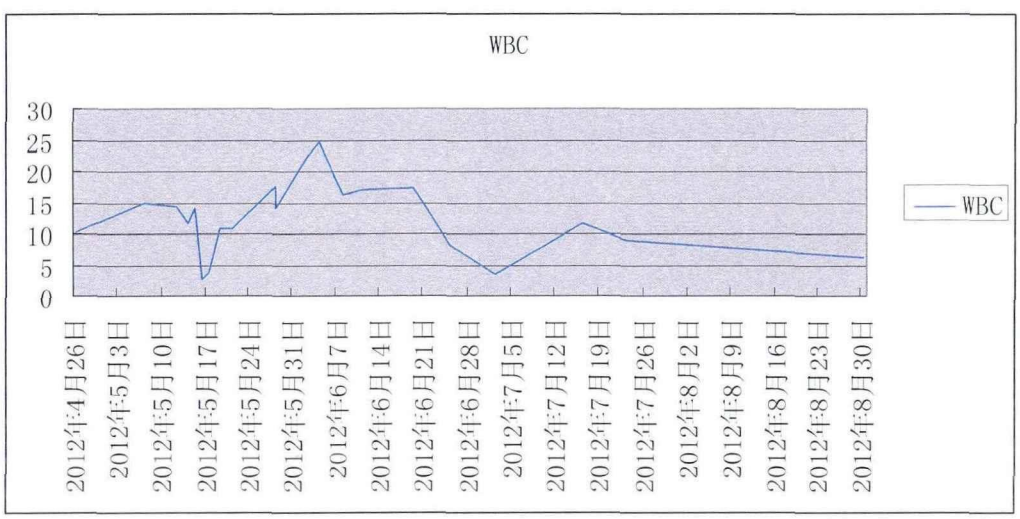

(C)1994-2020 China Academic Journal Electronic Publishing House. All rights reserved. http://www.cnki.net

2012年4月26日—2012年5月15日心肌酶、BNP回示未见异常。

2012年4月27日免疫球蛋白及补体定量测定回示补体C3 0.76g/L。

2012年4月27日肝炎病毒学全套及HIV梅毒回示阴性。

2012年5月7日单纯疱疹病毒DNA+巨细胞病毒DNA+乳头状瘤病毒DNA检测阴性。

2012年5月9日置入Picco2。

2012年5月19日行气管切开术。

2012年5月20日成都军区疾病预防控制中心病原学检测（咽拭纸和全血）回示阴性。

2012年6月27日行超声引导下胸腔引流穿刺术。

2012年6月28日胸水常规回示外观血性、李凡他试验阳性、红细胞60000×10^6/L、白细胞2830×10^6/L、单核细胞比率14%、多核细胞比率86%。

2012年6月28日胸水生化回示腺苷脱氨酶16.8U/L、总蛋白39.9g/L、葡萄糖1.3mmol/L、氯104.5mmol/L。

2012年6月29日胸水常规回示外观血性、李凡他试验阳性、红细胞45533×10^6/L、白细胞1579×10^6/L、单核细胞比率34%、多核细胞比率66%。

2012年6月29日胸水生化回示腺苷脱氨酶15.4U/L、总蛋白41.6g/L、葡萄糖2.9mmol/L、氯101.4mmol/L。

2012年6月29日脑脊液细胞学检查回示呈中性粒细胞增多反应。

2012年7月2日脑脊液细胞学检查回示呈混合细胞反应。

2012年4月26日尿常规回示酮体1+、尿潜血3+。

2012年5月12日尿常规回示尿潜血3+。

2012年5月29日大便常规回示潜血阳性。

2012年6月18日尿常规回示阴性。

2012年4月26日—2012年8月30日白蛋白情况（见下图），余生化指标未见明显异常。

(C)1994-2020 China Academic Journal Electronic Publishing House. All rights reserved. http://www.cnki.net

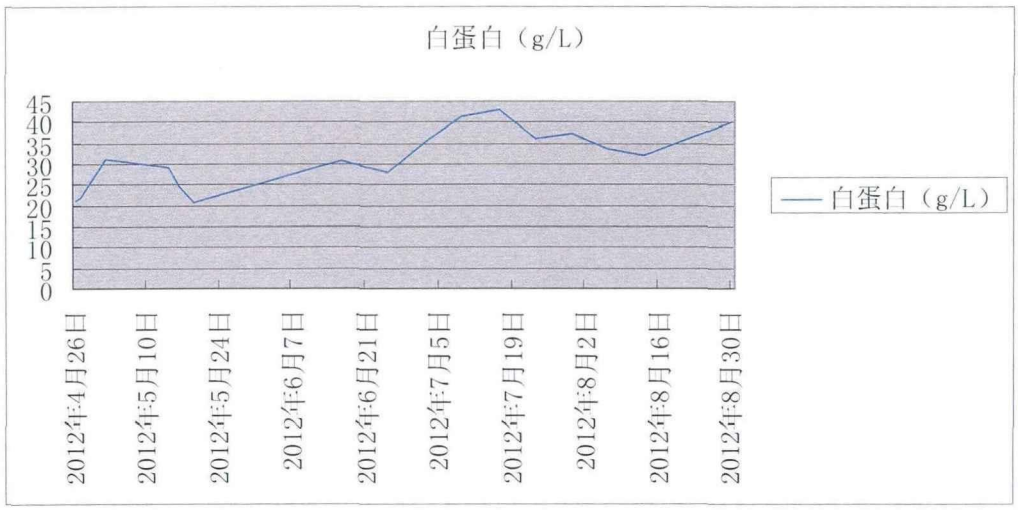

2012 年 4 月 26 日—2012 年 8 月 30 日血浆 D-二聚体（D-dimer）（见下图）：

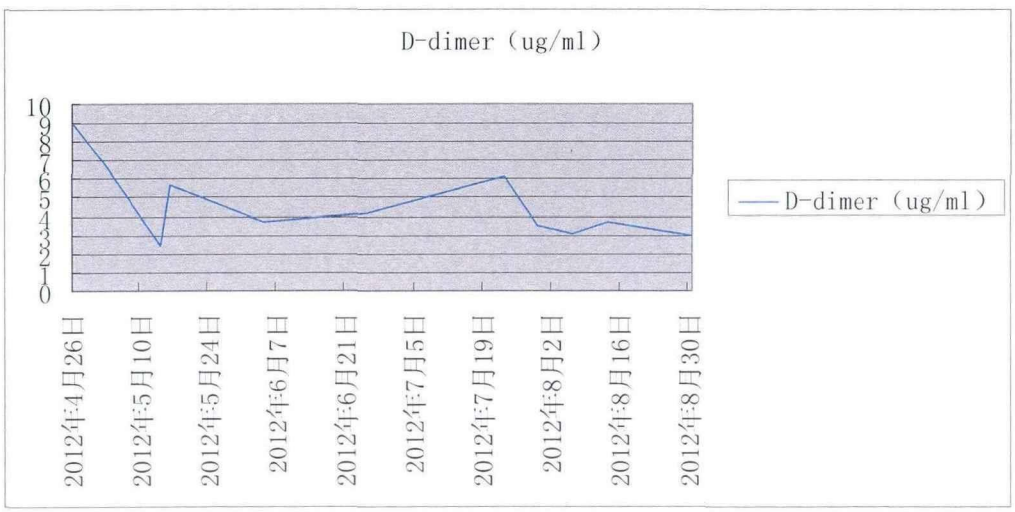

2012 年 4 月 26 日—2012 年 8 月 30 日抗凝治疗期间国际标准化比值（INR）（见下图）：

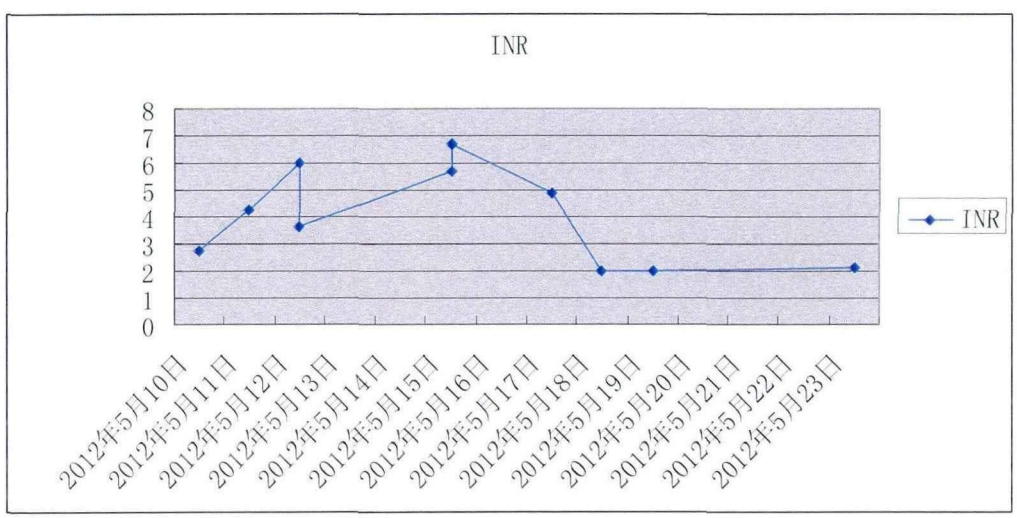

(C)1994-2020 China Academic Journal Electronic Publishing House. All rights reserved. http://www.cnki.net

2012 年 4 月 27 日—2012 年 8 月 30 日感染相关蛋白（见下图）：

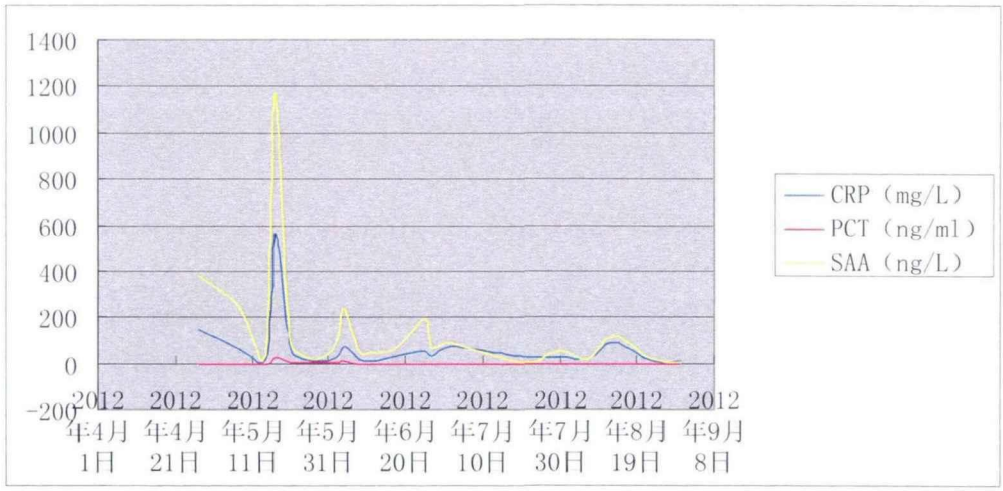

T、B、NK 细胞百分比及计数（见下图）：

日期	CD3 阳性 T 淋巴细胞绝对值	T 抑制细胞 CD3+CD8+双阳细胞绝对值	T 辅助细胞 CD3+CD4+绝对值	CD3CD4CD8 均为阳性细胞绝对值	NK 细胞（CD16+CD56+双阳细胞）	B 淋巴细胞（CD19+CD45+）
4-27	483↓	110↓	200↓↓	0↓↓	15↓↓	40↓↓
5-3	401↓	150↓	240↓↓	0↓↓	15↓↓	58↓↓
5-11	901	361	471	2↓	102	316↓
6-2	475↓	136↓	308↓	3↓	20↓↓	48↓↓
6-3	444↓	113↓	322↓	0↓↓	14↓↓	38↓↓
6-13	1578	669	933	1↓↓	84↓	347↓
6-18	1197	417	795	2↓	58↓	438↓

2012 年 4 月 27 日痰培养回示阴性。

2012 年 5 月 16 日血培养回示阴性。

2012 年 5 月 18 日痰培养回示鲍曼不动杆菌。

2012 年 5 月 18 日痰培养回示鲍曼不动杆菌，药敏示阿米卡星敏感。

2012 年 5 月 26 日痰培养回示鲍曼不动杆菌，药敏示阿米卡星敏感。

2012 年 5 月 28 日痰培养回示鲍曼不动杆菌。

(C)1994-2020 China Academic Journal Electronic Publishing House. All rights reserved. http://www.cnki.net

2012 年 5 月 28 日痰培养回示鲍曼不动杆菌、大肠埃希菌。

2012 年 6 月 26 日痰培养回示鲍曼不动杆菌。

2012 年 7 月 2 日血培养回示肺炎克雷伯菌肺炎亚种。

2012 年 8 月 15 日血培养（需氧+厌氧）回示阴性。

体温单（见下图）：

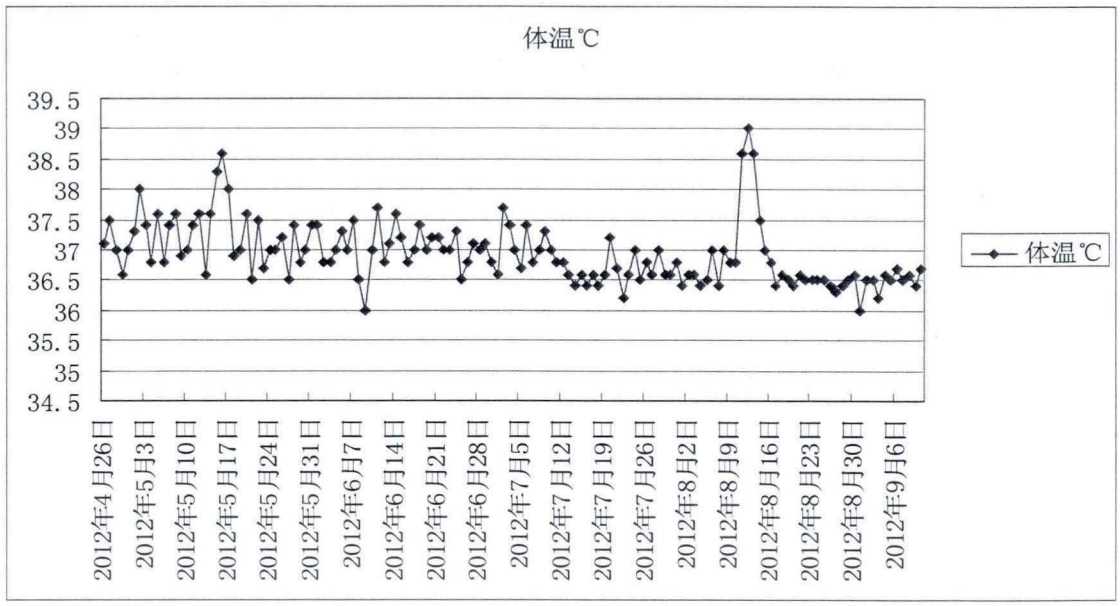

入院后重点用药情况：

2012 年 4 月 26 日—2012 年 4 月 30 日（J）甲基泼尼松龙针 80mg，ivgtt，Q12h。

2012 年 4 月 30 日—2012 年 5 月 4 日（J）甲基泼尼松龙针 40mg，ivgtt，Q12h。

2012 年 5 月 4 日—2012 年 5 月 10 日（J）甲基泼尼松龙针 40mg，ivgtt，Qd。

2012 年 5 月 10 日—2012 年 5 月 17 日（J）甲基泼尼松龙针 40mg，ivgtt，Q12h。

2012 年 5 月 17 日—2012 年 5 月 21 日（J）甲基泼尼松龙针 80mg，ivgtt，Q12h。

2012 年 5 月 21 日—2012 年 5 月 25 日（J）甲基泼尼松龙针 40mg，ivgtt，Q8h。

2012 年 5 月 25 日—2012 年 6 月 1 日（J）甲基泼尼松龙针 40mg，ivgtt，Q12h。

2012 年 6 月 1 日—2012 年 6 月 19 日（J）甲基泼尼松龙针 40mg，ivgtt，Qd。

2012 年 6 月 19 日—2012 年 6 月 26 日（J）甲基泼尼松龙针 20mg，ivgtt，Qd。

2012 年 6 月 26 日—2012 年 6 月 30 日 醋酸泼尼松片 10mg，po，Qd。

2012 年 6 月 30 日—2012 年 7 月 4 日 醋酸泼尼松片 5mg，po，Qd。

2012 年 4 月 26 日—2012 年 5 月 2 日更昔洛韦针 0.3g，ivgtt，Q12h。

(C)1994-2020 China Academic Journal Electronic Publishing House. All rights reserved. http://www.cnki.net

2012 年 5 月 7 日—2012 年 5 月 10 日阿昔洛韦针 0.25g×3 支，ivgtt，Q8h。
2012 年 5 月 10 日—2012 年 5 月 21 日更昔洛韦针 0.3g，ivgtt，Q12h。

2012 年 4 月 26 日—2012 年 5 月 14 日 L-伏立康唑针 0.4g，ivgtt，Q12h。
2012 年 6 月 2 日—2012 年 6 月 4 日（J）伊曲康唑胶囊 600mg，po，Qd。
2012 年 6 月 5 日—2012 年 6 月 19 日氟康唑针 400mg（首剂加倍），ivgtt，Qd。
2012 年 6 月 5 日—2012 年 6 月 6 日卡泊芬净针 70mg，ivgtt，Qd。
2012 年 6 月 6 日—2012 年 7 月 12 日卡泊芬净针 50mg，ivgtt，Qd。
2012 年 7 月 12 日—2012 年 8 月 16 日伊曲康唑片 100mg，po，Bid。
2012 年 7 月 17 日—2012 年 9 月 5 日伏立康唑片 0.2g，po，Bid。

2012 年 4 月 26 日—2012 年 5 月 7 日莫西沙星针 0.4g，ivgtt，Qd。
2012 年 5 月 17 日—2012 年 6 月 2 日美洛培南针 0.5g×2，ivgtt，Q8h。
2012 年 5 月 17 日—2012 年 5 月 30 日利奈唑胺针 0.6g，ivgtt，Q12h。
2012 年 5 月 21 日—2012 年 6 月 2 日头孢哌酮舒巴坦针 1.5g×2，ivgtt，Q12h。
2012 年 6 月 2 日—2012 年 6 月 5 日头孢哌酮他唑巴坦针 2.25g，ivgtt，Q8h。
2012 年 6 月 5 日—2012 年 6 月 28 日头孢哌酮舒巴坦针 1.5g×2，ivgtt，Q12h。
2012 年 6 月 19 日—2012 年 6 月 28 日美洛培南针 0.5g×2，ivgtt，Q8h。
2012 年 8 月 14 日—2012 年 8 月 22 日 Z 哌拉西林/他唑巴坦 4.5g，ivgtt，Q8h。
2012 年 8 月 14 日—2012 年 8 月 27 日左氧氟沙星片 0.5g，po，Qd。

2012 年 5 月 7 日—2012 年 5 月 8 日低分子肝素 0.4ml，ih，Qd。
2012 年 5 月 8 日—2012 年 5 月 11 日华法林片 6mg，po，Qd。
2012 年 5 月 11 日—出院，华法林片 3mg，po，Qd。
2012 年 5 月 18 日—出院，低分子肝素 0.6ml，ih，Q12h。

2012 年 5 月 16 日 VitK1 10mg，im，st。
2012 年 5 月 24 日氟哌啶醇 50mg，im，st。
2012 年 6 月 4 日—2012 年 6 月 26 日 a-胸腺肽针 1.6mg，im，Qod。

(C)1994-2020 China Academic Journal Electronic Publishing House. All rights reserved. http://www.cnki.net

讨论

患者进矿洞工作时间为2012年4月2日，共工作14天。

患者入院时间：2012年4月26日，出院时间：2012年9月10日，实际住院107天。

出院诊断：1.间质性肺炎；2.重症肺炎，ARDS；3.低蛋白血症。

出院情况：好转。

患者住院期间动脉血气分析描绘图提示入院初期为I型呼衰、氧合指数差，根据2012年《ARDS柏林定义》内容可以明确诊断为ARDS。

患者入院病情危重，予气管插管、呼吸机辅助通气后呼吸功能改善，但于5月4日氧合指数突然降低，予调整呼吸机参数等对症处理，氧合状况仍无明显改善。入院后4月26日D-dimer为8.9 ug/ml，5月2日D-dimer为6.9 ug/ml，且此次氧合状况低下原因不明，遂于5月7日行急诊增强CT提示“双侧上下肺动脉分支内见低密度充盈缺损”考虑急性肺动脉栓塞，我科立即加用低分子肝素、华法林予抗血栓治疗后2天，患者呼吸功能明显改善，说明抗凝、抗血栓治疗有效。在抗凝治疗期间根据国际标准化比值（INR）调整华法林用量，调整中出现一次INR6.03，立即用Vitk1拮抗治疗。

于5月16日开始再次出现氧合降低，且体温骤升，患者4月26日入院以来用药法案中持续应用伏立康唑、更昔洛韦、甲基泼尼松龙治疗，但于5月7日停用莫西沙星，未再应用抗生素，遂考虑本次呼吸功能低下由肺部感染加重造成，5月17日PCT回示24.05ng/ml，立即加用美洛培南、利奈唑胺。5月18日行CT检查提示“右下肺大面积实变”， 5月18日两次痰培养回示鲍曼不动杆菌阳性，血培养阴性。用药后患者体温呈下降趋势，5月21日PCT为1.63ng/ml，5月22日胸部增强CT提示右肺实变较前稍有吸收。呼吸功能明显好转。

5月29日复查胸部CT提示：双肺出现毛玻璃样密度增高影及出现空洞。患者体温持续波动在36.8-37.4℃间，考虑有继发“侵袭性肺曲霉病”可能，6月2日PCT回示5.38ng/ml，加用（J）伊曲康唑胶囊口服治疗。患者于6月3日再次突然出现氧合差，自5月7日诊断急性肺栓塞后我科已采取每日抗凝措施，且6月4日D-dimer回示3.7 ug/ml，PCT回示14.02ng/ml，暂不考虑急性肺栓塞再发，肺部感染加重可能较大。因患者病情始终处于危重状态，且目前诊疗不明确，于

(C)1994-2020 China Academic Journal Electronic Publishing House. All rights reserved. http://www.cnki.net

2012年6月4日请中山大学附属第一医院呼吸科谢灿茂主任医师远程视频会诊，会诊后意见为：诊断1.间质性肺炎，真菌可能性大；2.侵袭性肺曲霉病（继发）；3.肺栓塞。目前患者可再完善G试验，纤维支气管镜等检查，情况允许可行肺活检检查，但该患者现使用呼吸机辅助呼吸，故目前暂不能行此检查。治疗上同意我科目前治疗，建议加用复方磺胺甲噁唑片2片，口服，3次/日，伏立康唑抗真菌，胸腺肽提高免疫力治疗。会诊后我科考虑患者前期已用伏立康唑治疗14天，抗真菌药物改用卡泊芬净联合氟康唑治疗。于6月8日测PCT为0.61ng/ml，6月11日PCT为0.11ng/ml，6月12日胸部CT平扫示"右肺空洞影较前吸收，双肺毛玻璃样密度增高影较前缩小、密度变淡"，考虑抗真菌治疗有效。

治疗期间患者体温仍波动在37-37.7℃之间，虽予加强营养、俯卧位通气、涨肺等治疗，但仍不能脱离呼吸机支持，于2012年6月19日有幸请到中山大学附属第一医院呼吸科钟南山院士远程视频会诊，会诊意见为诊断：1.间质性肺炎，病毒性可能性大；2.侵袭性肺曲霉病（继发）。建议1.到昆明动物研究所确定蝙蝠类型；2.做咽试纸试验和SARS抗体试验；3.用卡泊芬净、头孢哌酮舒巴坦和美罗培南治疗；4.加强气道管理，用纤支镜吸痰（不行注水及灌洗），尝试脱机。余治疗上同意我科目前方案。

6月20日胸部CT平扫示"双肺纹理较前模糊，右肺实变较前加重，左肺渗出实变较前范围增大，右侧胸腔积液较前增多"，6月27日在超声引导下行胸腔引流穿刺术，并对抽出的粉红色胸腔积液进行化验，结果回示为渗出液（非结核性或肿瘤性）。继续上述远程会诊治疗方案。7月6日、7月11日胸部CT均提示右肺上、下叶实变，右侧中等量胸水、左侧少量胸水。继续予胸腔持续闭式引流胸腔积液。同时纠正患者低蛋白血症。

7月6日患者氧合指数一直维持在200左右，血流动力学稳定，有自主呼吸能力，经过自主呼吸试验及气道评估，予成功拔除金属套管。

8月12日患者体温突然升高，未查到直接原因，8月13日感染相关蛋白回示CRP90.8mg/L、PCT0.72ng/ml，考虑目前已应用抗真菌药物，未应用抗生素，遂立即加用Z哌拉西林/他唑巴坦、左氧氟沙星片，治疗后2天患者体温恢复正常。

患者后期胸部CT平扫提示右肺实变不张及胸水较前明显吸收，左肺背段仍

(C)1994-2020 China Academic Journal Electronic Publishing House. All rights reserved. http://www.cnki.net

有部分渗出实变影。

患者 T、B、NK 淋巴细胞百分比及计数入院早中、期明显低下，随着住院治疗，及患者自身免疫力提高，后期各项指标基本恢复正常。

在住院期间我科严格将患者随机血糖控制在 6-10mmol/L 之间，尽量减小血糖变异度。

8 月 15 日测血培养（需氧+厌氧）回示阴性，8 月 30 日测感染相关蛋白回示 CRP12.5mg/L、PCT0.04ng/ml、SAA3.22ng/L，患者肺上感染已基本恢复正常。体温每日波动在 36.5℃左右，且患者咳嗽、咳痰、胸痛、呼吸困难、四肢酸痛症状已消失，遂我科停用除“抗凝”药物外所有药物。患者于 2012 年 9 月 10 日成功出院。

(C)1994-2020 China Academic Journal Electronic Publishing House. All rights reserved. http://www.cnki.net

病例五

患者吴XX，男，30岁，于2012年5月2日以“咳嗽、咳痰、发热、胸闷、气促5天”为主诉收住我院呼吸内科。患者于5天前无明显诱因出现咳嗽，以干咳为主，偶咳少量白色粘液痰，痰易咳出，并畏寒、发热，每日发热无明显时间规律，最高体温达39.0℃，伴头痛、四肢酸痛，轻微活动后感胸闷、气促，休息后可缓解。无咳血、胸痛，无心悸、盗汗、乏力，无晕厥、夜间阵发呼吸困难、浮肿。病后未予诊治，昨日至我院急诊科就诊，今为求进一步诊治，以“双肺渗出、结节影性质待查”收住我科。自起病以来患者精神、饮食、睡眠可，大小便正常，体重无明显增减。既往有近20年铜矿工作史。患者曾进入150米深有大量蝙蝠粪便的岩洞工作4天。既往无特殊病史，无药物过敏史。体格检查：T36.4℃、P78次/分、R19次/分、BP118/60mmHg，神清，口唇及指端无发绀，胸廓形态正常，胸壁无压痛，未吸氧下血氧饱和度88%，口腔粘膜无白斑，双肺叩诊呈清音，双肺呼吸音粗，左下肺可闻及少许细湿啰音，双肺未闻及干湿性啰音。心率78次/分，各瓣膜区未闻及病理性杂音，心界叩诊无扩大。腹平软，无压痛、反跳痛及肌紧张，肝脾肋下未及，双下肢无浮肿。辅助检查：2012年4月28日CT示：双肺双肺散在粟粒状结节影，双下肺多发渗出影。

入院初步诊断：双肺渗出、结节影性质待查？（吸入性肺炎可能；矽肺待排）

方法

入院后相关辅助检查结果：

2012年4月28日我院胸部CT示：双肺双肺散在粟粒状结节影，双下肺多发渗出影。纵膈内多发肿大淋巴结。（见左下图）

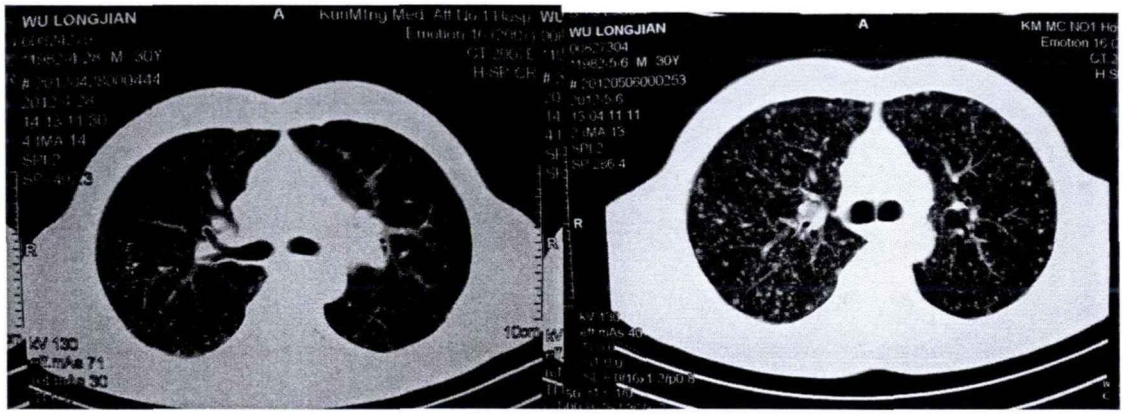

(C)1994-2020 China Academic Journal Electronic Publishing House. All rights reserved. http://www.cnki.net

2012 年 5 月 6 日胸部 CT 回示：双肺散在粟粒结节影，双下肺渗出较前明显。（见右上图）

2012 年 5 月 13 日胸部 CT 回示：双肺弥漫性病变较前好转。纵膈淋巴结较前缩小。（见下图）

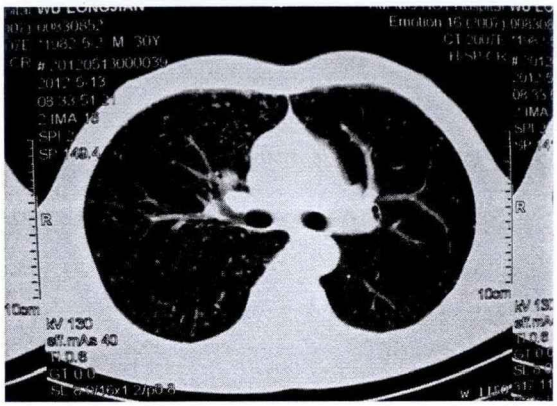

2012 年 5 月 2 日—2012 年 5 月 24 日血常规、血生化、动脉血气分析、心肌酶、凝血四项、BNP、D-dimer 未见明显异常。

2012 年 5 月 2 日 PPD 试验为阴性。

2012 年 5 月 2 日 ECG 回示窦性心律缓慢，余未见明显异常。

感染相关蛋白回示：CRP21.3mg/L（5 月 2 日）、PCT0.67mg/ml（5 月 3 日）、PCT0.75mg/ml（5 月 7 日）、CRP12.6mg/L、PCT0.04ng/ml、SAA44.10mg/L（5 月 9 日）、PCT 回示 < 0.1ng/ml（5 月 18 日）、CRP0.8mg/L、PCT0.04ng/ml、SAA2.82mg/L（5 月 21 日）。

T、B、NK 细胞百分比及计数（见下图）：

日期	CD3 阳性 T 淋巴细胞绝对值	T 抑制细胞 CD3+CD8+双阳细胞绝对值	T 辅助细胞 CD3+CD4+绝对值	CD3CD4CD8 均为阳性细胞绝对值	NK 细胞（CD16+CD56+双阳细胞）	B 淋巴细胞（CD19+CD45+）
5-18	6831	355	28811	6	139	12011

体温单（见下图）：

(C)1994-2020 China Academic Journal Electronic Publishing House. All rights reserved. http://www.cnki.net

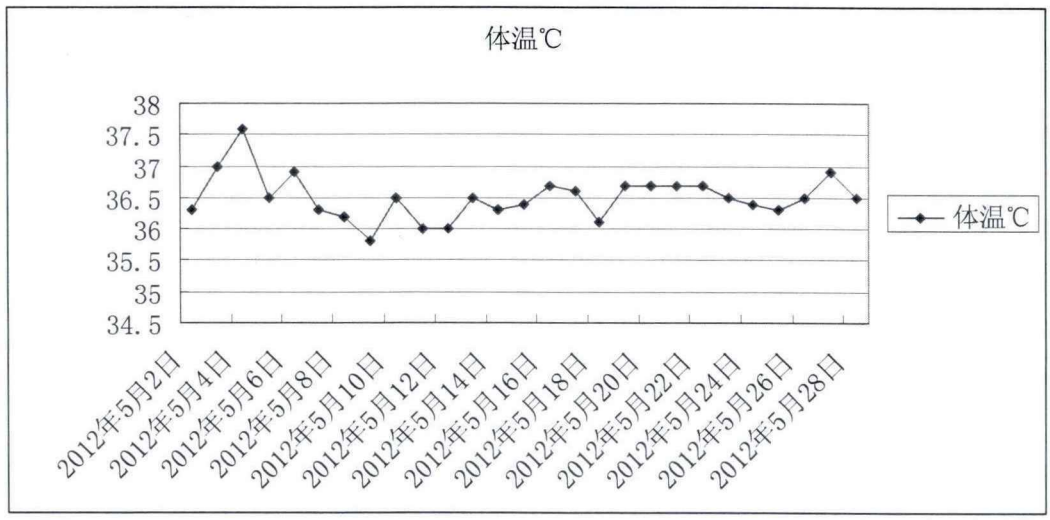

入院后重点用药情况：

2012 年 5 月 2 日—2012 年 5 月 10 日应用磺苄西林针 1.0g×4 支，ivgtt,Q8h。

2012 年 5 月 7 日—2012 年 5 月 27 日 L-伏立康唑针 0.2g×1 支，ivgtt,Q12h。

2012 年 5 月 7 日—2012 年 5 月 9 日(J)甲泼尼龙琥珀酸钠针 40mg×1 支，ivgtt,Qd。

2012 年 5 月 9 日—2012 年 5 月 14 日氢化泼尼松针 10mg×3 支，ivgtt,Qd。

2012 年 5 月 14 日—2012 年 5 月 15 日氢化泼尼松针 10mg×2 支，ivgtt,Qd。

2012 年 5 月 15 日—2012 年 5 月 21 日醋酸泼尼松片 20mg，po,Qd。

2012 年 5 月 21 日—出院，醋酸泼尼松片 15mg，po,Qd。

2012 年 5 月 22 日—出院，胸腺肽针 1.0mg×2 支，ivgtt，Qd。

讨论

患者进矿洞工作时间为 2012 年 4 月 22 日，共工作 4 天。

患者入院时间：2012 年 5 月 2 日，出院时间：2012 年 5 月 28 日，实住院 26 天。

出院诊断：双肺多发结节、渗出影性质待查（肺组织胞浆菌病可能；矽肺待排）。

出院情况：好转。

患者为年轻患者，入院后予抗感染、抗炎、抗真菌治疗后病情好转，无发热、咳嗽、咳痰、胸闷、气促症状再发。该患者病程中未使用“抗病毒”药物，病情好转，说明机体自身免疫力在病程中起到关键作用。

(C)1994-2020 China Academic Journal Electronic Publishing House. All rights reserved. http://www.cnki.net

患者5月6日CT片平扫提示病情加重，于是加用抗真菌药物及激素，5天后复查胸部CT示肺上渗出实变明显好转，且患者体温降为正常，说明抗真菌及激素治疗有效。

讨论患者存活原因：患者为年轻患者，自身免疫力强，且矿洞下工作时间短。治疗及时有效。

(C)1994-2020 China Academic Journal Electronic Publishing House. All rights reserved. http://www.cnki.net

病例六

患者李XX，男，32岁，于2012年4月26日以“咳嗽、咳痰，发热伴阵发性呼吸困难4天”为主诉入院。患者4天前曾在矿井工作、矿井里有大量蝙蝠及蝙蝠粪便，有刺激性臭味，患者4天前开始出现咳嗽、咳痰及发热，痰为白色痰液，体温最高达39℃，咳嗽时感呼吸困难，否认胸痛咯血，否认夜间阵发性呼吸困难，否认腹痛腹泻，曾在当地医院治疗，具体不详，上诉不适较前有所缓解，为进一步治疗来我院就诊。患者既往体健，否认“高血压、糖尿病、心脏病”等慢性疾病史。发病前曾在矿井工作接触大量蝙蝠粪便并吸入刺激性气体，否认“肝炎、肺结核、伤寒”等传染性疾病及其接触史；否认药物食物过敏史；预防接种史不详。体格检查：体温37℃、脉搏74次/分、呼吸24次/分、血压131/72mmHg。发育正常，营养中等，全身皮肤粘膜无黄染，全身浅表淋巴结未触及。头颅五官无畸形，双侧瞳孔等圆等大，对光反射存在。口唇无发绀，颈无抵抗，气管居中，甲状腺无肿大。双侧胸廓对称，双肺呼吸音粗，未闻及干湿啰音。心腹查体未见明显异常。双下肢无浮肿。脊柱四肢无畸形，活动正常，肌力正常。生理反射存，病理反射未引出。辅助检查：本院胸部CT示：双肺纹理增粗，增多并见多发粟粒状结节，尘肺与急性血播型肺结核或其他病变待鉴别，纵隔内见肿大淋巴结。

入院初步诊断：1.发热查因？（肺部感染可能）；2.吸入性肺损伤；3.低钾血症。

方法

入院后完善相关辅助检查：

2012年4月28日胸部平片示：双肺纹理多乱模糊，双肺弥漫粟粒性结节，性质请结合临床及其他检查综合分析。心、膈正常。（见下图）

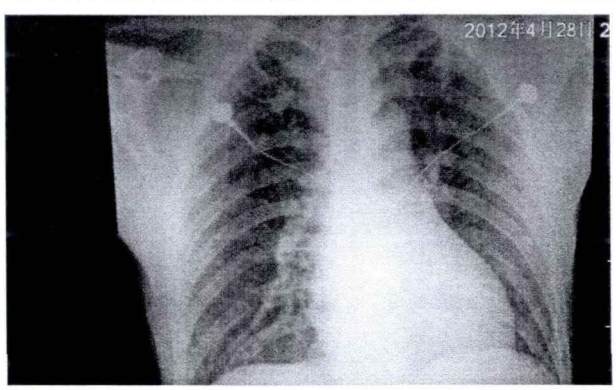

(C)1994-2020 China Academic Journal Electronic Publishing House. All rights reserved. http://www.cnki.net

2012 年 4 月 29 日胸部 CT 平扫示：双肺纹理稍多、模糊，原双肺多发粟粒状结节影较前减少，双肺下叶后基底段少许纤维条索，左背侧胸膜稍厚。

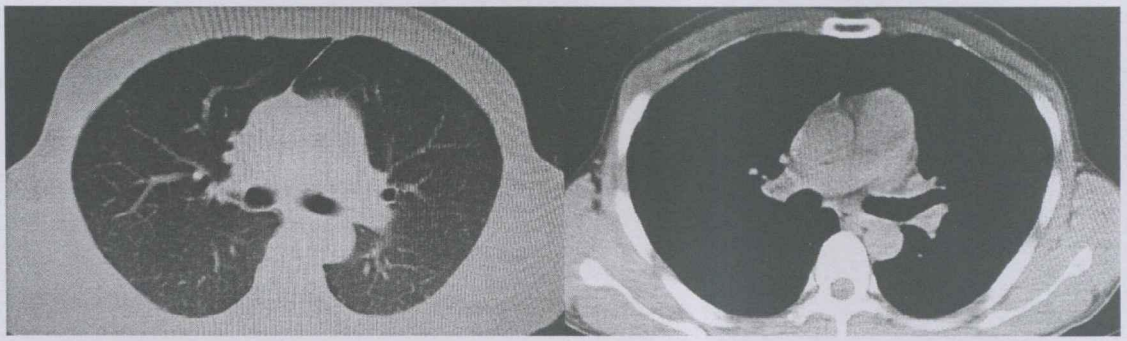

2012 年 5 月 7 日胸部 CT 平扫回示：与 2012 年 4 月 29 日对比：双肺纹理稍多、模糊，原双肺多发粟粒状结节影较前减少，双肺下叶后基底段少许纤维条索较前减少，局部肺气肿及边缘性肺大泡等余情况同前。心影不大，纵膈内可见肿大淋巴结。（见下图）

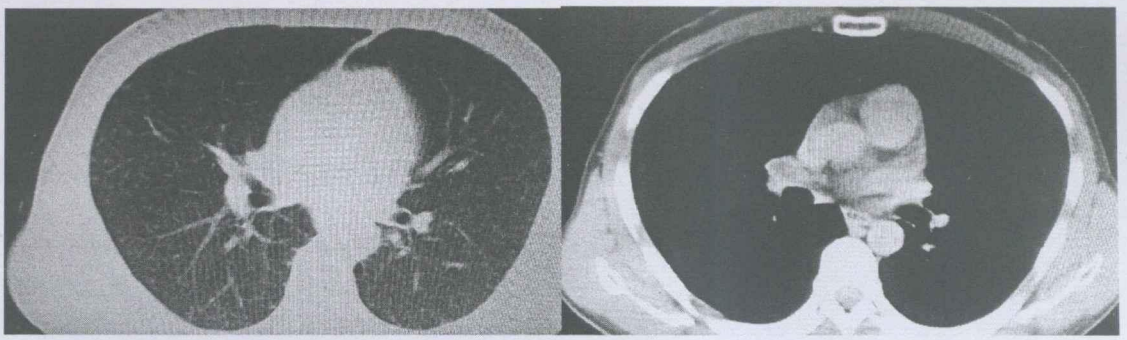

2012 年 5 月 14 日胸部 CT 平扫示：双肺纹理稍多、模糊，原双肺多发粟粒状结节影较前无明显改变，双肺下叶基底段少许纤维条索影、局部肺气肿及边缘性肺大泡等。

2012 年 5 月 18 日增强 CT 示 1.双肺弥漫性病变（结核？），病变较前变化不明显；2.肺动脉略增粗。（见下图）

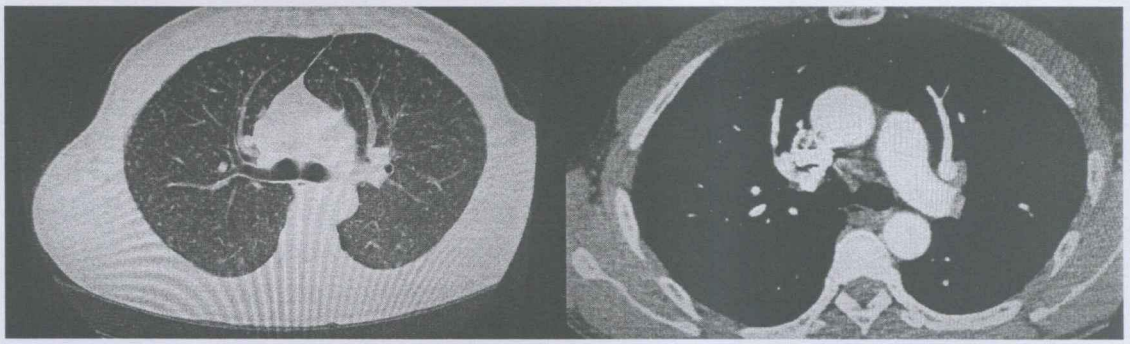

2012 年 5 月 28 日胸部 CT 平扫示：双肺纹理稍多、模糊，原双肺多发粟粒影较前明显减少减小，双肺下叶后基底段少许纤维条索影、局部肺气肿及边缘性肺大

(C)1994-2020 China Academic Journal Electronic Publishing House. All rights reserved. http://www.cnki.net

泡等。（见下图）

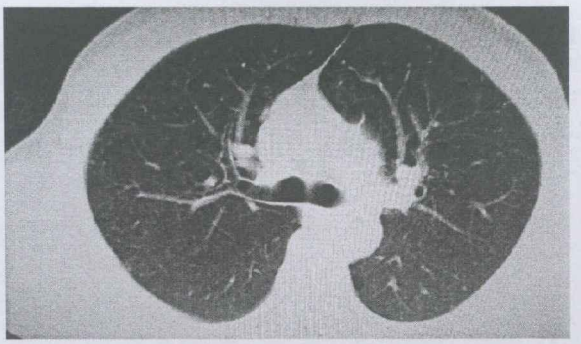

2012 年 4 月 26 日血常规、血生化、凝血四项、心肌酶回示未见明显异常。

2012 年 4 月 27 日血生化回示 CRP34.2mg/L、SAA79.00ng/L。

2012 年 4 月 27 日肝炎病毒学全套、尿常规、凝血四项回示未见异常。

2012 年 5 月 7 日 NK 等 PCR 回示均正常。

2012 年 5 月 17 日血常规、血生化、心肌酶、血培养回示未见异常。

2012 年 5 月 17 日动脉血气分析示 $PaO_2$56.9mmHg、$PaCO_2$32.9mmHg、氧合指数（PF Index）270.8、血糖 5.7mmol/L、乳酸 1.4mmol/L。

2012 年 5 月 19 日动脉血气分析示 $PaO_2$76.2mmHg、$PaCO_2$36.7mmHg、氧合指数（PF Index）363.0、血糖 7.9mmol/L、乳酸 3.0mmol/L。

2012 年 5 月 18 日血浆纤溶三项回示 FDP5.3ug/ml、抗凝血酶III146.5%、D-dimer3.9 ug/ml。

2012 年 5 月 18 日感染相关蛋白回示 CRP66.3mg/L、PCT0.04ng/ml、SAA230.00ng/L。

体温单（见下图）：

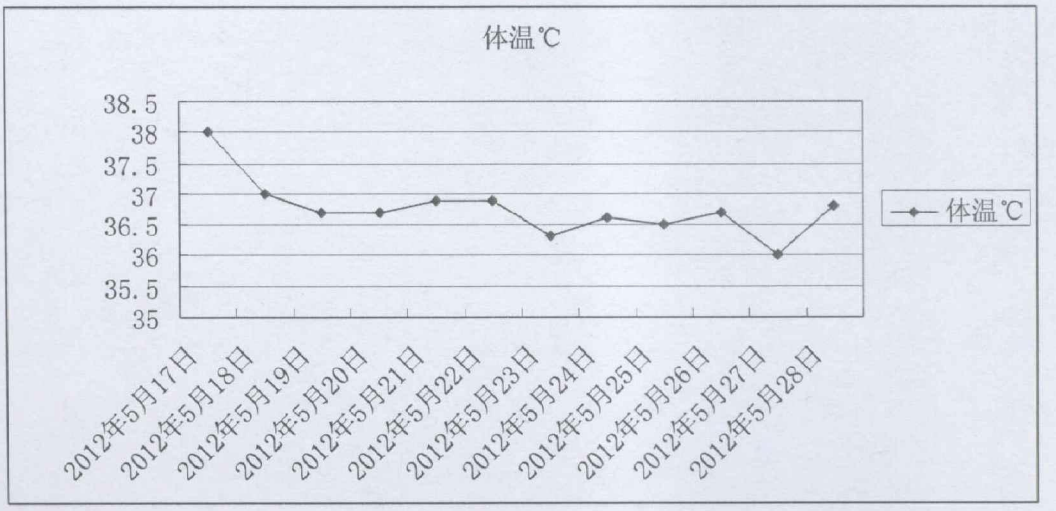

(C)1994-2020 China Academic Journal Electronic Publishing House. All rights reserved. http://www.cnki.net

入院后重点用药情况：

2012 年 5 月 17 日—2012 年 5 月 21 日更昔洛韦 150mg×2 支，ivgtt，Q12h。

2012 年 5 月 17 日—2012 年 5 月 24 日哌拉西林他唑巴坦钠 4.5g，ivgtt，Q8h。

2012 年 5 月 17 日—2012 年 5 月 21 日（J）甲泼尼龙针 40mg，ivgtt，Q12h。

2012 年 5 月 21 日—2012 年 5 月 26 日（J）甲泼尼龙针 20mg，ivgtt，Q12h。

讨论

患者进矿洞工作时间为 2012 年 4 月 22 日，共工作 4 天。

患者入院时间：2012 年 4 月 26 日，出院时间：2012 年 5 月 28 日，实际住院 24 天。

出院诊断：1.肺部感染；2.吸入性肺损伤；3.低钾血症。

出院情况：好转。

患者为年轻患者，入院后予抗感染、抗炎、抗病毒治疗后病情好转，体温曲线明显降为正常，无咳嗽，咳痰及阵发性呼吸困难症状再发。该患者病程中未使用“抗真菌”药物，病情好转，说明该病初始发作由真菌感染引起可能性非常小。

患者前后 CT 片对比提示治疗前后肺上病情明显好转。

讨论患者存活原因：患者为年轻患者，自身免疫力强，且矿洞下工作时间短。治疗及时有效。

(C)1994-2020 China Academic Journal Electronic Publishing House. All rights reserved. http://www.cnki.net

综合分析

一、病原学：

病毒（Virus）是一类形态微小，结构简单，只含一种类型核酸（DNA或RNA），必须在活细胞内寄生并以复制方式增殖的非细胞型微生物。根据病毒的核酸类型与结构分为DNA、RNA病毒，其中RNA病毒根据病毒体形状分为：副粘病毒科、正粘病毒科、逆转录病毒科、小RNA病毒科、冠状病毒科、沙粒病毒科、弹状病毒科、纤丝病毒科等。

冠状病毒在系统分类上属冠状病毒科。其中，一个变种是引起“非典型肺炎”的病原体。基于病毒核酸序列的系统发生分析，国际病毒分类委员会（International committeeon taxonomy of viruses, ICTV）第九次报告中将冠状病毒分为a、ß、γ以及新假定的一个属共四大类[1]。其中ß类冠状病毒主要包括严重急性呼吸综合征（Severe acute respiratory syndrome, SARS）冠状病毒以及SARS样冠状病毒（SARS-like-CoV），如菊头蝠冠状病毒Rf1、HKU3、HKU4、HKU5和狸猫冠状病毒等。

关于SARS样冠状病毒（SARS-like-CoV）：

2002年11月SARS作为一种新的冠状病毒首先在国内广东省暴发，并在短时间内迅速传播。因该病毒主要引起人的严重急性呼吸综合征（SARS），故将其命名为SARS冠状病毒(SARS-CoV)，又称传染性非典型肺炎[2]。虽然SARS-CoV的直接宿主至今仍没有明确答案，但是，在SARS-CoV的溯源过程中，科学家们从多种蝙蝠类动物体内分离到多种冠状病毒。其中，从菊头蝠属蝙蝠体内分离到的冠状病毒的基因组结构特征与SARS-CoV相似，而且核苷酸的一致性很高，在88%-92%之间，故将该类冠状病毒称为SARS样冠状病毒（SARS-like-CoV）或蝙蝠类SARS样冠状病毒[3]。

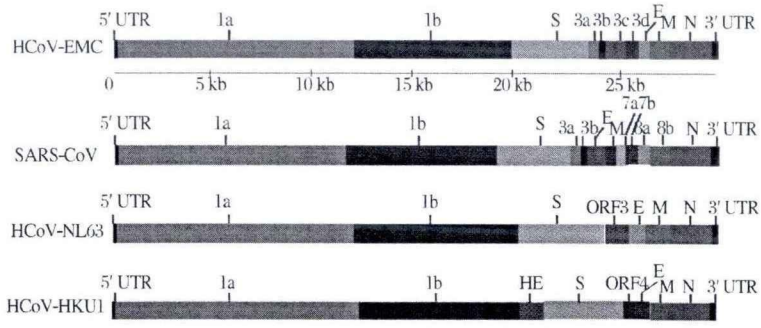

(C)1994-2020 China Academic Journal Electronic Publishing House. All rights reserved. http://www.cnki.net

有文献报道，中国香港大学的微生物学家袁国勇在香港的中华菊头蝠[3]，李文东在天津的马铁菊头蝠和大耳菊头蝠，广西南宁的皮式菊头蝠用RT-PCR检测到SARS-like-CoV[4]。如果蝙蝠携带SARS-CoV或SARS-like-CoV，那就有可能将病毒传染给人和其它动物，使得病毒跨物种传播成为可能。然而又有报道，从SARS病人和动物体内分离到的SARS-CoV的基因组在系统进化上位于蝙蝠SARS样冠状病毒进化群中，这些数据表明2002 -2003年引起SARS的SARS-CoV来源于蝙蝠相关病毒的进化群[4]。因此，目前对蝙蝠冠状病毒研究已经成为当前国际上病毒研究的热点。

二、“横向”分析：

1、6 位患者先后进入同一矿洞工作，具体工作为“清理矿洞内大量蝙蝠粪便”，随后立即出现“程度不同，症状相似”的病情。

2、5 位患者先后收住我科（吴 XX 收住我院呼吸科）后，值班医生立刻向医务处上报具体情况，以防出现传染病暴发、流行。

3、4 位病情危重患者进入我科初始治疗阶段，呼吸功能均表现为 I 型呼衰，即为肺气体交换功能衰竭，因此表现在肺间质及肺泡的病变。

4、入院后所测 T、B、NK 细胞百分比计数均明显降低，提示患者免疫系统受到严重损害，且可发生多种机会性感染。2011 年有学者提出，CD4+T 淋巴减低在病毒感染中起到非常重要作用[5]，因此，推断此 6 例患者可能为病毒感染所引起。

5、入院后，郭 XX、刘 XX 于成都军区疾病预防控制中心病原学检测（咽拭纸和全血）SARS-CoV、流行性出血热、登革热、乙型脑炎、甲流病毒属相关病毒回示阴性，但仅一次病原学检测阴性无法排除相关病毒感染。

6、表格 1 提示：6 位患者主要临床症状是“咳嗽、咳痰和发热”，主要的伴随症状是“呼吸困难、四肢酸痛、血性痰及头痛”。

7、表格 2 提示：患者在矿洞下工作时间越长，死亡率越高。同时有一位患者为高龄患者，其死亡时间最早。而考虑预后问题，工作时间越短，年龄越小者，预后越好，住院时间越短。

8、表格 3 提示：6 位患者入院后首次测得感染相关蛋白中 SAA 均明显升高，

(C)1994-2020 China Academic Journal Electronic Publishing House. All rights reserved. http://www.cnki.net

而 PCT 均在正常范围内，提示这 6 位患者可能为病毒感染。

表格 1　　6 位患者入院主诉及伴随症状

症状 / 患 者	咳嗽	咳痰	发热 ≧39℃	呼吸困难	四肢酸痛	血性痰	头痛	胸痛
周 XX	+	+	+	+	+	-	+	+
吕 XX	+	+	+	+	+	+	-	-
郭 XX	+	+	+	+	+	+	+	-
刘 XX	+	+	+	+	+	+	-	+
吴 XX	+	+	+	+	+	-	+	-
李 XX	+	+	+	-	-	-	-	-

表格 2　　相关重要信息

情 况 / 患 者	入院时间	住院天数	出院情况	下洞穴工作天数	性别	年龄（岁）
周 XX	4-26	12	死亡	14	男	63
吕 XX	4-25	48	死亡	14	男	42
郭 XX	4-27	109	死亡	14	男	45
刘 XX	4-26	107	好转	14	男	46
吴 XX	5-2	26	好转	4	男	30
李 XX	4-26	24	好转	4	男	32

表格 3　　入院后首次感染相关蛋白

姓名	时间	CRP mg/L	PCT ng/ml	SAA mg/L
周 XX	4-27	82.1	0.40	198.00
吕 XX	4-26	117.0	0.04	398.00
郭 XX	4-28	23.8	0.04	434.00
刘 XX	4-27	145.0	0.47	380.00
吴 XX	5-9	12.6	0.04	44.10
李 XX	4-27	34.2	0.04	79.00

（我院 PCT 用胶体金比色法（B.R.A.H.M.SPCT-Q-半定量快速实验）测得，结果分为四级:正常<0.5ng/mL；轻度升高>0.5ng/mL；明显升高>2ng/mL；显著升高>10ng/mL。）

(C)1994-2020 China Academic Journal Electronic Publishing House. All rights reserved.　http://www.cnki.net

9、图 1 为三位死亡患者的体温曲线图，提示三位患者死亡前都处于高热状态。

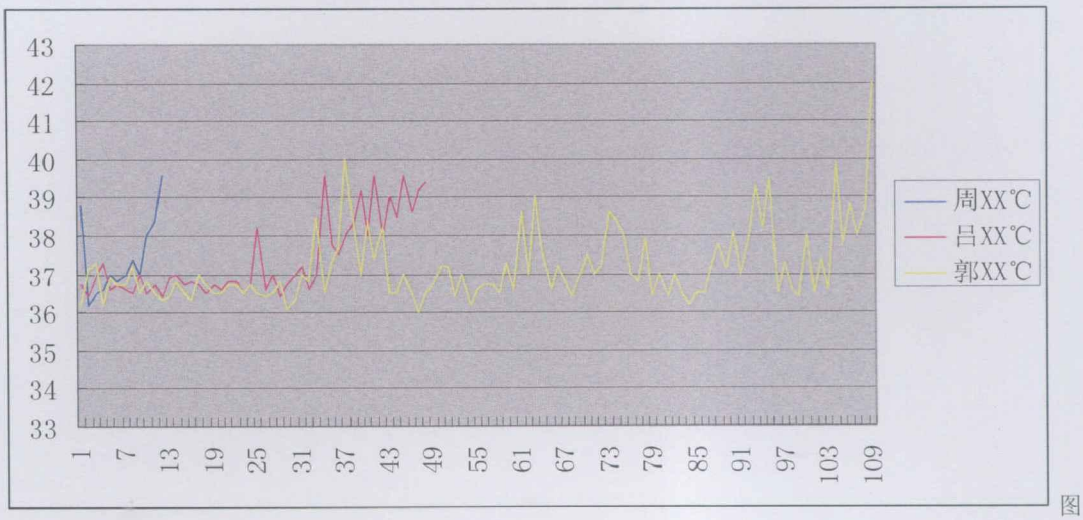

图 1

10、图2为3位危重患者住院期间的血乳酸曲线图（因吕XX资料欠缺，所以无法进行比较），依据国内外相关文献报道，血乳酸是监测危重病患者病情的有效指标，可用于评估休克、组织低灌注等缺氧状态的严重性及判断预后[6]，分析本病例3位患者血乳酸与死亡率关系，可以得出同前结论。

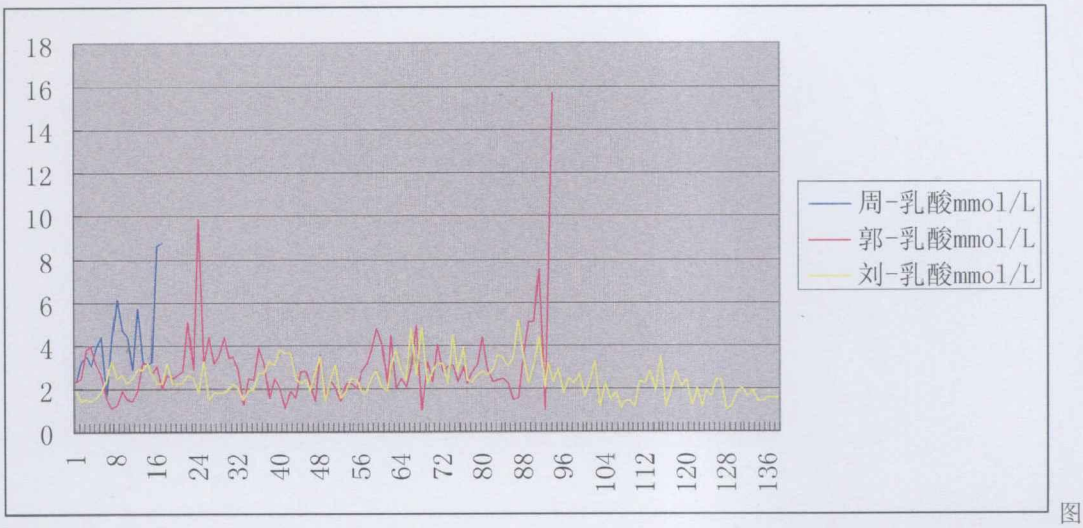

图 2

12、三位出院患者电话随访：患者刘 XX，虽然已出院约 240 天，但仍在家休养。自诉平日自身免疫力差，易感冒，在家积极锻炼身体，以提高免疫力。两位年轻患者吴 XX、李 XX 出院后无明显不适，但自身抵抗力稍差。

13、依据本次病案唯一治愈的危重患者刘 XX，分析得出成功治愈方案：这是一次综合性治疗结果，予呼吸、循环、营养支持，同时兼顾各个脏器功能，维持体内酸碱、电解质平衡，预防并及时处理各种并发症发生，尤其是医院获得性

(C)1994-2020 China Academic Journal Electronic Publishing House. All rights reserved. http://www.cnki.net

感染。

14、欠缺与不足：（1）本病案患者入院初始虽经成都军区疾病预防控制中心病原学检测（咽拭纸和全血）相关病毒回示阴性，但仅一次病原学检测阴性是不能排除相关病毒感染，后期经钟南山院士会诊、取样后，武汉病毒研究所测得患者血清 IgM 抗体阳性，提示存在病毒感染。因此，在以后的临床工作中如再遇到此类似未知病毒引起的重症肺炎或集体发病的重症肺炎需警惕传染性疾病可能，并密切与地方疾病预防控制中心合作，完成对此类疾病的预防、临床乃至科研工作；（2）本次病例共死亡三位患者，虽之前考虑做肺穿刺活检，但由于各种原因没有一例成功行肺活检，目前肺穿刺取活检做病理确诊率约 94%，由于在 CT 或 B 超定位下行肺穿刺活检对重症患者风险性更大，所以可以考虑经纤维支气管镜取活检，确诊率虽较直接肺穿刺取活检低，但也不妨一试；（3）预防院内获得性感染是开展 ICU 工作的重中之重；（4）考虑这 6 例患者是不同程度的同一疾病，虽然相继死亡 3 例，但患者家属仍拒绝行尸体解剖检查，医学得以进步绝对离不开解剖学与病理学，希望在未来的医疗法里可以规定“未知原因死亡，考虑传染性疾病引起，死亡尸体需立刻解剖并上报检测结果”；（5）前两位患者死亡时没有采集血液标本留样，以为寻找病因做相关检查及科研所需；（6）考虑这 6 位患者发病原因，可能为吸入大量蝙蝠粪便挥发气体或接触大量活蝙蝠导致，所以对矿洞内蝙蝠粪便及活蝙蝠取样化验意义重大。

三、科研方向

1、关于 SAA：近些年国内外不断有学者发现，SAA 在病毒和细菌感染中均升高，而病毒感染中 CRP 几乎不升高或升高不明显[7]。CRP 对病毒感染缺乏敏感性，而 SAA 在细菌和病毒感染早期均可升高。两者的联合检测可提高病毒感染早期的诊断效率，并为病毒与细菌感染的鉴别及治疗方案的选择提供有用的参考信息[8-9]，而随着近两年 PCT 的广泛、可靠应用已经成为鉴别严重细菌感染的新型标志物[10-11]，我们是否可以寻找一些 SAA 与 PCT 之间的潜在关系呢？因此，还有待进一步研究。

2、关于蝙蝠：关于 SARS 的研究始终没有停止，香港学者在国际上获得很高地位，他们已发现“中华菊头蝠”在 SARS-CoV 传播中占据的重要地位，而

(C)1994-2020 China Academic Journal Electronic Publishing House. All rights reserved. http://www.cnki.net

引起本次6人患病的蝙蝠已被中国科学院昆明动物研究所确认为“中华菊头蝠”。然而，中国科学院武汉病毒研究所石正丽研究员和动物研究所张树义研究员于2005年在《Science》杂志发表联合研究，得出“蝙蝠携带SARS-like-CoV，但还不会直接感染人类”的结论，所以对我院收住的6位未知病毒引起相关重症肺炎患者所工作的矿洞内蝙蝠进行研究是一项意义重大而深远的课题。

四、小结

根据以上例证及相关文献，分析此6例未知病毒引起相关重症肺炎，考虑可能为：由目前已在中华菊头蝠体内分离出的“SARS-like-CoV”或“蝙蝠类SARS样冠状病毒”所引起。

(C)1994-2020 China Academic Journal Electronic Publishing House. All rights reserved. http://www.cnki.net

参考文献

[1] Virus taxonomy, classification and nomenclature of viruses: ninth report of the International Committee on Taxonomy of Viruses. San Diego, CA: Academic Press, 2012.

[2] World Health Organization(WHO).WHO final summary SARS, 15 August 2003: Summary table of SARS cases by country, 1 November 2002-7 August 2003. Geneva, WHO, 2003.

[3] Lau S K, Woo P C ,Li K S, et al. Severe acute respiratory syndrome coronavirus-like virus in Chinese horseshoe bats[J]. Proc Natl Acad Sci, USA, 2005, 102:14040-14045.

[4] Li W, Shi Z, Yu M, et al. Bats are natural reservoirs of SARS-like coronaviruses Science, 2005, 310(5748): 676-679.

[5]Fahey LM, Wilson EB. Viral persistence redirects CD4 T cell differentiation toward T follicular helper cells [J]. Exp Med, 2011, 208(5):987-99.

[6]蒋文中,汤彦.危重病乳酸增高机制及其在预后中价值[J].临床荟萃, 2004, 19(7): 405-407.

[7]Urieli-Shoval S,Linke RP,Matzner Y.Expression and function of serum amyloid A, a major acutephase protein, in normal and disease states[J].Curr Opin Hematol,2000,7(1):64-69.

[8]Lannergard A,Larsson A,Friman G,et al.Human serum amyloid A (SAA) and high sensitive C-reactive protein (hsCRP) in preterm newborn infants with nosocomial infections[J].Acta Paediatr,2008,97(8):1061-1065.

[9]Lannergard A,Larsson A,Cars O,et al.The time course of body temperature, serum anyloid A protein,C-reactive protein and interleukin-6 in patients with bacterial infection during the initial 3 days of antibiotic therapy[J].Scand J Infect Dis,2009,41(9):663-671.

[10]Schuetz P, Christ-Crain M, Thomann R, et al. Effect of procalcitonin-based guidelines vs standard guidelines on antibiotic use in lower respiratory tract infections: the ProHOSP randomized controlled trial [J]. JAMA, 2009, 302(10): 1059-1066.

[11]Riedel S, Melendez JH, An AT, et al. Procalcitonin as a marker for the detection of bacteremia and sepsis in the emergency department[J]. Am J Clin Pathol, 2011, 135(2): 182-189.

(C)1994-2020 China Academic Journal Electronic Publishing House. All rights reserved. http://www.cnki.net

攻读硕士学位期间发表文章情况

李旭,钱传云,吴海鹰.PiCCO监测血管外肺水对ARDS的指导性治疗[J].昆明医科大学学报,2012,(2B):387-389.

(C)1994-2020 China Academic Journal Electronic Publishing House. All rights reserved. http://www.cnki.net

致　谢

时光如梭，白驹过隙，三年的硕士研究生学习生涯即将结束之际，谨对诸多年来给予我关心、支持和帮助的良师益友和亲人们致以最诚挚的谢意。

首先要真诚的感谢我的导师钱传云教授三年来对我的培养。恩师学识渊博、胸襟广阔，他平易近人、和蔼可亲的待人风格；严谨求实的治学态度，丰富的临床经验，精湛的诊疗技术，敏锐活跃的创新思维，敢于创新的科研精神，对医疗事业的无私奉献以及对学生亲切而无私的关怀，都使我铭记于心，是我一生学习的典范，我为一生中有这样的恩师而幸运，在这三年中我的所学所得都离不开恩师的辛勤教诲，在此谨向导师致以最诚挚的感谢，并祝愿导师身体健康，万事如意!

感谢王云徽主任、刘荣副教授、吴海鹰副主任医师、张玮副主任医师、王锦医师、喻雯医师、夏婧医师等在学习、工作中给予的细心指导和帮助。在此，谨向老师们致以最诚挚的感谢！

感谢我的师姐刘金金、朱妮妮，师兄杨耀鹏、洛祖骞，同门唐世凯，师妹张杰、李雪娇、柳金玲，师弟王枭、宋光宇、李正超、杨德兴给予的大力帮助和支持，虽然我们将工作、生活在各自的城市，但我会永远记得你们！

感谢陪伴我度过三年硕士生涯的同寝室友们，我不会忘记和你们共同度过的那些美妙的夜晚。

衷心感谢我的家人，你们永远是我的榜样和拼搏的动力！

感谢昆明医科大学研究生部、昆明医科大学附属第一医院科教处的全体老师三年来的悉心培养、关心和照顾，向你们付出的巨大劳动致以崇高的敬意！

感谢所有关心和帮助过我的老师和同学！

最后衷心地向各位评审老师致以最诚挚的谢意！

(C)1994-2020 China Academic Journal Electronic Publishing House. All rights reserved.　http://www.cnki.net